



HAUTE AUTORITÉ DE SANTÉ

**GUIDE - AFFECTION DE LONGUE DURÉE**

# **Dysplasie fibreuse des os et syndrome de McCune-Albright**

**Protocole national de diagnostic et de soins  
pour les maladies rares**

**Juillet 2012**

Ce document est téléchargeable sur  
[www.has-sante.fr](http://www.has-sante.fr)

Haute Autorité de Santé  
2, avenue du Stade de France - F 93218 Saint-Denis La Plaine  
CEDEX  
Tél. : +33 (0)1 55 93 70 00 - Fax : +33 (0)1 55 93 74 00

Ce document a été validé par le Collège de la Haute Autorité de Santé en juillet 2012.

© Haute Autorité de Santé – 2012

## Sommaire

<b>Synthèse à destination du médecin traitant .....</b>	<b>5</b>
<b>Guide .....</b>	<b>8</b>
<b>1 Définition de la maladie .....</b>	<b>8</b>
<b>2 Objectifs du protocole national de diagnostic et de soins .....</b>	<b>9</b>
<b>3 Évaluation diagnostique et pronostique.....</b>	<b>9</b>
3.1 Objectifs.....	9
3.2 Professionnels impliqués.....	10
3.3 Contenu de l'évaluation initiale.....	11
3.4 Évaluation pronostique.....	16
3.5 Annonce du diagnostic et information du patient .....	19
<b>4 Prise en charge thérapeutique.....</b>	<b>20</b>
4.1 Objectifs.....	20
4.2 Professionnels impliqués.....	20
4.3 Traitements médicaux .....	21
4.4 Traitements chirurgicaux .....	26
4.5 Autres éléments de la prise en charge.....	29
<b>5 Suivi .....</b>	<b>30</b>
5.1 Objectifs.....	30
5.2 Professionnels impliqués.....	30
5.3 Rythme et contenu des consultations .....	30
<b>Annexe 1. Méthode d'élaboration du PNDS et de la LAP et stratégie de recherche documentaire .....</b>	<b>33</b>
<b>Annexe 2. Liste des participants .....</b>	<b>41</b>
<b>Annexe 3. Lésions radiographiques évocatrices de dysplasie fibreuse</b>	<b>43</b>
<b>Annexe 4. Stratégie diagnostique face à une image radiographique faisant évoquer une dysplasie fibreuse .....</b>	<b>44</b>
<b>Annexe 5. Taches « café au lait » .....</b>	<b>45</b>

<b>Annexe 6. Modalités de la biopsie osseuse .....</b>	<b>46</b>
<b>Annexe 7. Mesure du taux maximal de réabsorption rapporté à la filtration glomérulaire [TmPi/ GFR] grâce au nomogramme de Bijvoet (Walton, 1975) .....</b>	<b>47</b>
<b>Annexe 8. Évaluation des atteintes neuro-sensorielles et maxillo-faciales</b>	<b>48</b>
<b>Annexe 9. Utilisation des bisphosphonates dans la dysplasie fibreuse – données disponibles .....</b>	<b>49</b>
<b>Annexe 10. Précautions d'utilisation et surveillance d'un traitement par bisphosphonates dans la dysplasie fibreuse .....</b>	<b>51</b>
<b>Annexe 11. Prévention et traitements chirurgicaux des atteintes osseuses</b>	<b>53</b>
<b>Annexe 12. Coordonnées du(des) centre(s) de référence, de compétences et de l'association de patients .....</b>	<b>55</b>
<b>Références bibliographiques .....</b>	<b>60</b>

## Synthèse à destination du médecin traitant

La dysplasie fibreuse des os est une maladie osseuse bénigne, congénitale mais non transmissible à la descendance, due à une mutation du gène *GNAS*, codant pour la protéine *Gsα*. Sa prévalence est inférieure à 1/2 000. Elle touche les deux sexes de manière égale.

La maladie est caractérisée par une prolifération bénigne, localisée de tissu d'allure fibreuse dans la moelle osseuse : il ne s'agit pas d'une tumeur, mais une évolution sarcomateuse, bien que possible, est très exceptionnelle. Les lésions osseuses sont soit uniques (forme monostotique, deux tiers des cas), soit multiples (forme polyostotique, un tiers des cas). Elles sont fréquemment asymptomatiques, mais peuvent se manifester par des symptômes ou complications diverses : douleurs, déformations, hypertrophie, fragilisation (fissures, fractures) ou compression de structures de voisinage (atteintes ophtalmologiques, etc.). Les lésions osseuses évoluent généralement peu après la puberté.

La maladie peut aussi être révélée, surtout chez l'enfant, par des anomalies endocriniennes (puberté précoce, acromégalie, hyperthyroïdie, etc.) et/ou cutanées (taches café au lait) réalisant le syndrome de McCune-Albright.

### **Le diagnostic doit être évoqué devant les signes suivants :**

- des douleurs osseuses ou articulaires : elles doivent faire demander des radiographies. Une distribution unilatérale (métamérique ou hémimérique) des sites atteints est évocatrice ;
- des taches café au lait, zones de pigmentation cutanée brunâtre, de grande taille et à bords déchiquetés ;
- une puberté précoce : l'association « puberté précoce – dysplasie osseuse polyostotique – taches café au lait » permet d'affirmer le diagnostic de syndrome de McCune-Albright ;
- une déformation avec hypertrophie, le plus souvent asymétrique, de la voûte crânienne ou du massif facial ;
- la découverte fortuite d'une lésion radiographique, ostéolytique ou condensante, soufflante, d'allure tumorale.

**Le patient doit être adressé en consultation spécialisée hospitalière (rhumatologue, endocrinologue, généticien) dans un centre de référence ou de compétence en vue de :**

- confirmer le diagnostic (clinique, imagerie et, si nécessaire, histologie, recherche de la mutation du gène GNAS) ;
- mettre en place une prise en charge et un suivi multidisciplinaires spécialisés en lien avec le médecin généraliste et/ou le pédiatre de proximité.

**Le médecin généraliste et/ou le pédiatre :**

- surveille les traitements prescrits : effets indésirables, observance ;
- en cas de traitement par bisphosphonates, veille à la prescription d'une contraception efficace et surveille l'état bucco-dentaire ;
- prévient les parents d'une fillette atteinte de la nécessité de consulter en urgence en cas de douleurs abdominales (risque de torsion ovarienne), surtout s'il existe une notion de kyste ovarien ;
- dépiste les maladies ou complications associées : signes de puberté précoce (développement mammaire avant 8 ans, règles avant 10 ans), d'hyperthyroïdie, d'acromégalie, troubles fonctionnels ORL, baisse d'acuité visuelle, diplopie, recrudescence douloureuse au niveau du squelette faisant suspecter une fracture ou une dégénérescence sarcomateuse ;
- adresse le patient à un orthopédiste spécialisé en cas de fracture ou déformation osseuse ou de crainte sur une dégénérescence ;
- adresse le patient en urgence à un ophtalmologiste en cas de baisse de l'acuité visuelle ; un traitement cortisonique à forte dose peut être prescrit par le médecin généraliste avant cette consultation ;
- participe à la mise en place et coordonne les soins à domicile (rééducation, soins infirmiers).

### **Informations utiles**

- Informations générales : <http://www.orpha.net>
- Centre de référence Dysplasie fibreuse et syndrome de McCune-Albright (Lyon) : <http://www.dysplasie-fibreuse-des-os.info/>
- Centre de référence Maladies osseuses constitutionnelles (Paris) : <http://www.hopital-necker.aphp.fr/Presentation-du-Centre-de,506.html>

- Centre de référence Maladies endocriniennes rares de la croissance (Paris) : <http://crmerc.aphp.fr/centre/>
- Association de patients, ASSYMCAL : [www.assymcal.org](http://www.assymcal.org)

## Guide

### 1 Définition de la maladie

La dysplasie fibreuse des os est une maladie osseuse bénigne congénitale mais non transmissible à la descendance, caractérisée par une prolifération localisée de tissu fibreux dans la moelle osseuse. L'anomalie moléculaire est connue : mutation du gène *GNAS*, localisé sur le chromosome 20q13, codant pour la protéine *Gsa*.

Les lésions osseuses peuvent toucher tous les os et sont soit uniques dans la forme monostotique (deux tiers des cas), soit multiples dans la forme polyostotique (un tiers des cas) avec une distribution fréquemment unilatérale (métamérique ou hémimérique) des sites atteints.

La dysplasie fibreuse des os est souvent asymptomatique et de découverte fortuite. Lorsqu'elle est symptomatique, elle est responsable de douleurs osseuses, d'une fragilisation osseuse avec des fractures, de déformations pouvant entraîner un handicap locomoteur. Les atteintes crânio-faciales peuvent être la source d'atteintes neuro-sensorielles (atteinte de l'acuité visuelle ou auditive par compression des nerfs crâniens), de troubles fonctionnels naso-sinusiens ou responsables de préjudices esthétiques importants.

Cette maladie peut s'associer avec de nombreuses autres maladies : atteintes endocriniennes variées (puberté précoce, hyperthyroïdie, acromégalie, syndrome de Cushing, diabète phosphoré, etc.), des myxomes des tissus mous dans le cas du syndrome de Mazabraud. Le syndrome de McCune-Albright, caractérisé par la triade « puberté précoce – taches cutanées café au lait – dysplasie fibreuse des os polyostotique », représente l'association la plus fréquente.

Le diagnostic repose essentiellement sur la clinique et l'imagerie, parfois sur la biopsie. Le bilan d'extension de la maladie doit être adapté à la situation clinique.

La prise en charge est globale (pharmacologique, chirurgicale, physique et psychologique). L'objectif principal est de contrôler l'activité de la maladie, de réduire la douleur, de prévenir les risques liés aux différentes complications, de prévenir la perte de fonction dans les activités quotidiennes et au travail et d'optimiser la qualité de vie.



## **2 Objectifs du protocole national de diagnostic et de soins**

L'objectif de ce protocole national de diagnostic et de soins (PNDS) est d'explicitier, pour les professionnels de santé susceptibles de prendre en charge ces patients, la prise en charge optimale et le parcours de soins d'un patient atteint de dysplasie fibreuse, de l'âge pédiatrique à l'âge adulte.

Ce PNDS peut servir de référence au médecin traitant (médecin traitant : médecin désigné par le patient auprès de la Caisse d'assurance maladie) en concertation avec le médecin spécialiste, notamment au moment d'établir le protocole de soins conjointement avec le médecin conseil et le patient, dans le cas d'une demande d'exonération du ticket modérateur au titre d'une affection hors liste.

Le PNDS a pour but d'harmoniser la prise en charge et le suivi de la maladie afin d'améliorer la qualité de vie des patients et de leur entourage.

Le PNDS ne peut cependant pas envisager tous les cas spécifiques, toutes les comorbidités, toutes les particularités thérapeutiques, protocoles de soins hospitaliers, etc. Il ne peut pas revendiquer l'exhaustivité des conduites de prise en charge possibles, ni se substituer à la responsabilité individuelle du médecin vis-à-vis de son patient. Ce protocole reflète cependant la structure essentielle de prise en charge d'un patient atteint de dysplasie fibreuse et sera mis à jour en fonction de la validation de données nouvelles.

Un document plus détaillé ayant servi de base à l'élaboration du PNDS et comportant notamment l'analyse des données bibliographiques (argumentaire scientifique) est disponible sur le site Internet des centres de référence et de l'association de patients.

La méthode d'élaboration du PNDS figure en annexe 1 et la liste des participants en annexe 2.

## **3 Évaluation diagnostique et pronostique**

### **3.1 Objectifs**

Les objectifs sont les suivants :

- confirmer le diagnostic ;

- rechercher les atteintes associées et évaluer leur retentissement ;
- annoncer et expliquer la maladie au patient et à l'entourage ;
- informer sur l'existence d'une association de patients ;
- définir la stratégie de prise en charge.

### **3.2 Professionnels impliqués**

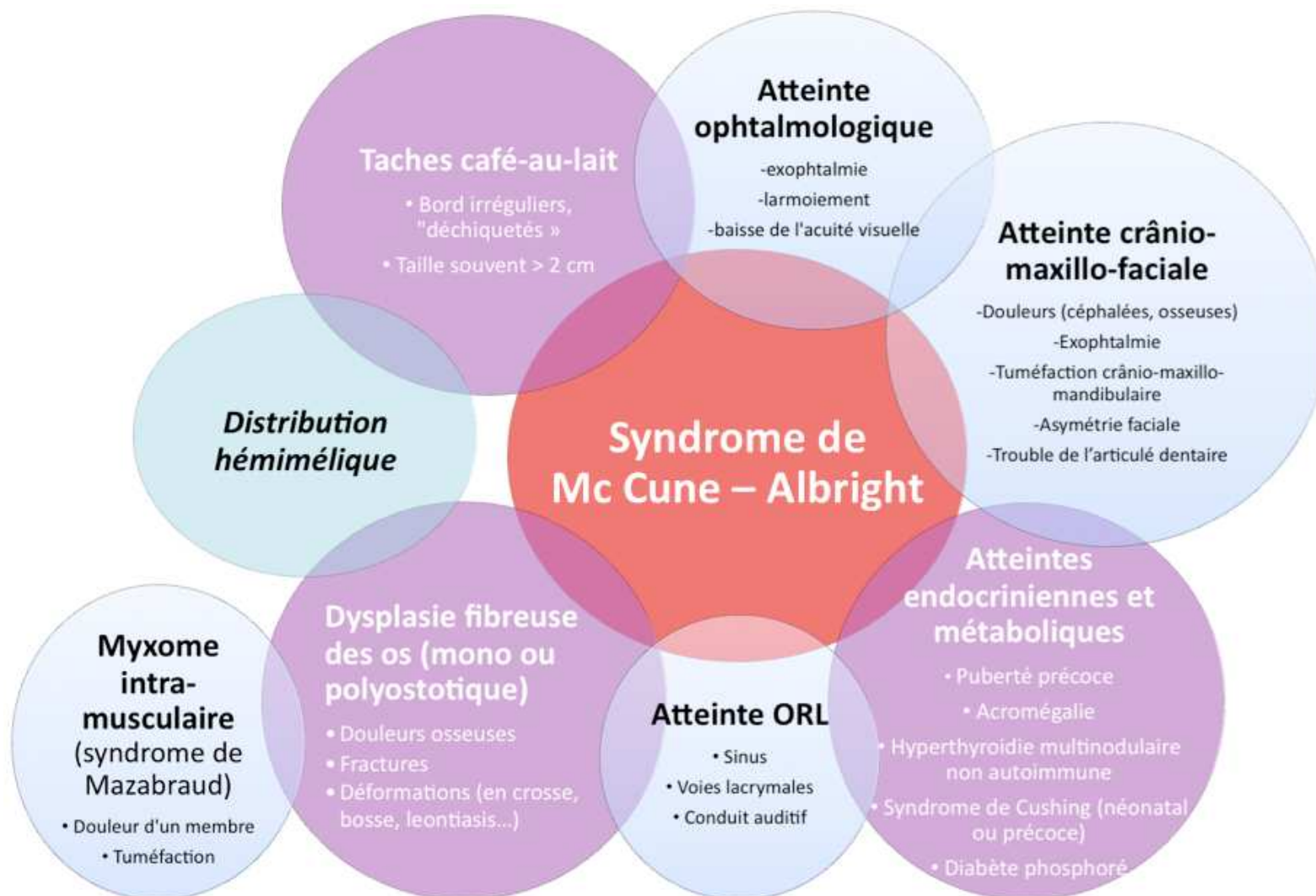
Les professionnels impliqués sont les suivants :

- pédiatre ;
- médecin généraliste ;
- interniste ;
- généticien ;
- rhumatologue ;
- dermatologue ;
- endocrinologue ;
- gynécologue et obstétricien ;
- stomatologue et dentiste ;
- orthopédiste ;
- radiologue ;
- anatomo-pathologiste ;
- médecin du travail et médecin scolaire.

La confirmation du diagnostic et l'évaluation des atteintes associées sont réalisées dans un centre de référence ou de compétences.

### 3.3 Contenu de l'évaluation initiale

La stratégie doit être envisagée en fonction du ou des symptôme(s) d'appel qui peuvent être très variés du fait du polymorphisme de la maladie, illustré par la figure ci-dessous :



#### 3.3.1 Devant une image radiographique

Dans la dysplasie fibreuse, l'atteinte osseuse est souvent découverte de manière fortuite sur un cliché radiographique réalisé pour une autre raison. Cela est particulièrement vrai pour les lésions touchant un seul os (monostotiques). Elles sont observées préférentiellement sur la diaphyse des os longs, mais aussi les métaphyses, en particulier le col fémoral. Elles touchent également les côtes, le rachis et la région crânio-faciale.

Dans les formes touchant plusieurs os (polyostotiques), la taille, la forme et le nombre de lésions sont variables (cf. photos en

annexe 3). Les lésions peuvent avoir un aspect différent d'un os à l'autre chez un même patient. Les lésions peuvent être plus ou moins soufflantes, transparentes ou condensantes, homogènes ou hétérogènes, mais elles ne rompent pas la corticale et n'envahissent pas les parties molles. La limite périphérique est souvent dense, d'épaisseur variable. La distribution des lésions sur le squelette peut être très évocatrice lorsqu'elle touche un même métamère (vertèbre et côte adjacentes par exemple) ou lorsque cette distribution est hémimélique (plusieurs os situés sur une même moitié de squelette).

La conduite à tenir face à une image radiographique évocatrice est la suivante (accord professionnel) (cf. arbre décisionnel en annexe 4) :

- devant une image radiographique très évocatrice (description et figure), ET s'il existe à l'examen ou à l'interrogatoire d'autres arguments (taches café au lait, puberté précoce), ne pas réaliser d'autre examen d'imagerie à visée diagnostique ;
- si l'image est très évocatrice MAIS qu'il n'existe pas les arguments cliniques complémentaires, réaliser une scintigraphie osseuse pour chercher d'autres localisations dysplasiques ;
- si l'image radiographique est atypique ou suspecte de malignité, réaliser une scintigraphie osseuse, à la recherche de lésions plus évocatrices, un scanner centré sur la lésion, voire une IRM avec injection de produit de contraste ;
- en cas d'atteinte du crâne, faire un scanner et une IRM avec injection de produit de contraste pour le diagnostic différentiel (notamment méningiome en plaque de la base) ;
- quelle que soit la localisation, l'analyse d'une IRM seule expose au risque d'erreur diagnostique, de par l'aspect polymorphe de la maladie en IRM ;
- en cas de doute persistant sur une lésion osseuse isolée d'allure agressive, faire une biopsie osseuse en centre spécialisé.

### **3.3.2 Devant une douleur osseuse, une fracture, une masse musculaire ou une déformation**

La douleur est le symptôme révélateur le plus fréquent. Devant une douleur osseuse persistante, la présence d'une (de) tache(s) café au lait cutanée(s), surtout si elle(s) est (sont) localisée(s) à proximité des structures squelettiques douloureuses, doi(ven)t faire évoquer le diagnostic de dysplasie fibreuse.

Une fracture pathologique peut être un mode de découverte de la maladie, notamment en cas de forme polyostotique.

Devant une fracture avec une radiographie permettant de suspecter un os dysplasique (accord professionnel) :

- si la fracture (ou fissure) est traitée par des moyens orthopédiques non chirurgicaux, recherche de taches café au lait, d'un antécédent de puberté précoce, scintigraphie osseuse à la recherche d'autres lésions dysplasiques et scanner pour préciser les caractéristiques de la lésion ;
- si la fracture (ou fissure) nécessite une intervention chirurgicale, prélever un fragment osseux pour examen anatomopathologique et conservation pour éventuelle étude de biologie moléculaire (accord professionnel).

Devant une masse musculaire associée à des lésions osseuses dysplasiques, le diagnostic de syndrome de Mazabraud (association dysplasie fibreuse et myxomes intramusculaires), doit être évoqué (accord professionnel) :

- recherche de taches café au lait, recherche d'un antécédent de puberté précoce ;
- IRM avec injection des sites osseux voisins de l'atteinte musculaire, scintigraphie osseuse à la recherche d'autres lésions osseuses dysplasiques.

Les déformations osseuses peuvent être variées, en fonction des atteintes dysplasiques. La déformation en coxa vara est très caractéristique des dysplasies fibreuses de l'extrémité supérieure du fémur ayant débuté chez l'enfant en croissance. Les déformations tibiales en varus ou en valgus sont plus rares. La déformation rachidienne, habituellement en scoliose, est due à des atteintes vertébrales multiples. Les atteintes crânio-maxillo-faciales sont fréquemment à l'origine de déformations inesthétiques.

Le diagnostic de dysplasie fibreuse doit faire partie des diagnostics évoqués devant une déformation osseuse :

- recherche de taches café au lait, d'antécédents de puberté précoce ;
- imagerie : radiographie standard, scintigraphie osseuse à la recherche de lésions osseuses dysplasiques, scanner en cas d'atteinte crânienne ou maxillo-faciale.

### **3.3.3 Devant une atteinte crânienne ou maxillo-faciale**

Outre les déformations, les atteintes osseuses crâniennes ou maxillo-faciales peuvent se manifester par des douleurs (céphalées de siège variables, névralgies liées à des compressions de branches

nerveuses sensibles), par des atteintes sensorielles (vision, audition, équilibre, olfaction), par des troubles fonctionnels (obstruction nasale, dilatation des voies lacrymales, trouble de l'occlusion des mâchoires, déplacement dentaire), par des complications infectieuses (sinusites, otites, mastoïdites, mucocèles).

La présence d'un de ces troubles associé à une déformation ou une asymétrie crânio-faciale peut faire évoquer, entre autres diagnostics, une dysplasie fibreuse et faire réaliser un scanner du crâne et du massif facial à la recherche de lésions osseuses dysplasiques (accord professionnel).

### **3.3.4 Devant des taches café au lait**

La présence de taches cutanées pigmentées dites « café au lait », à bords irréguliers, émiettés (cf. photo en annexe 5), souvent localisées à l'hémicorps, doivent faire évoquer une dysplasie fibreuse ou un syndrome de McCune-Albright et faire rechercher :

- un antécédent de puberté précoce ;
- une dysplasie osseuse associée.

Le principal diagnostic différentiel des taches café au lait de la dysplasie fibreuse est constitué par les lésions pigmentées brunâtres à bords réguliers des phacomatoses (signes dermatologiques et neurologiques associés).

### **3.3.5 Devant une puberté précoce**

À l'âge pédiatrique, la puberté précoce périphérique par autonomisation gonadique est fréquente dans le SMA et touche presque exclusivement la fille.

- Chez la fille, elle est caractérisée par la survenue très précoce, dès les premiers mois ou années de vie (avant l'âge de 8 ans), de saignements vaginaux parfois inauguraux associés à un développement mammaire récent et, plus tardivement, à une pilosité pubienne. Ces saignements sont souvent associés à des kystes ovariens, uni- ou bilatéraux, en général volumineux, et d'évolution souvent cyclique en raison du caractère intermittent de l'autonomisation ovarienne. Si la présence de kystes ovariens n'est pas constante, l'échographie pelvienne retrouve, quant à elle, une stimulation des organes génitaux internes (utérus stimulé et souvent ovaires de taille asymétrique). La sécrétion des gonadotrophines FSH et LH est freinée avec des concentrations

de FSH et LH très basses tant de base qu'après stimulation par la LHRH.

- Chez le garçon, elle est beaucoup plus rare, se manifestant par une augmentation du volume testiculaire (uni- ou bilatérale) et de la verge associée à une augmentation de la testostérone plasmatique avec gonadotrophines (FSH, LH) très basses tant de base qu'après stimulation par la LHRH.

Dans les deux sexes, elle s'associe à une accélération de la vitesse de croissance staturale et à une avance de la maturation osseuse.

À l'âge adulte, un certain degré d'autonomisation ovarienne peut ne pas avoir été diagnostiqué pendant l'enfance car les saignements vaginaux ou les poussées mammaires ont été fugaces, sont passées inaperçues ou ont été négligées. Il faut évoquer cette possibilité chez les patientes dont la taille finale est inférieure à la taille cible (hyperestrogénie chronique ayant entraîné une avance de la maturation osseuse avec soudure prématurée des cartilages de croissance), ou chez celles ayant eu des épisodes de ménorragies avant l'âge pubertaire et/ou des irrégularités menstruelles à l'âge pubertaire ou adulte.

Devant une puberté précoce (avant 8 ans chez la fille et avant 9 ans chez le garçon) (accord professionnel) :

- évoquer un possible syndrome de McCune-Albright en cas de taches café au lait à bords irréguliers associées ;
- échographie pelvienne chez la fille afin de rechercher des kystes ovariens et de visualiser une œstrogénisation utérine ;
- dosage des stéroïdes sexuels (estradiolémie ou testostéronémie), FSH-LH avant et après stimulation par la LHRH ;
- rechercher une dysplasie osseuse associée.

### **3.3.6 Place de la biopsie osseuse et du diagnostic moléculaire**

Les lésions osseuses de la dysplasie fibreuse sont caractérisées par une prolifération focale de tissu d'allure fibreuse, faite de cellules préostéoblastiques produisant de façon anarchique une matrice osseuse immature. Un prélèvement osseux pour une étude anatomopathologique peut donc s'avérer très utile dans toutes les situations où le contexte clinique et les examens d'imagerie n'ont pas permis d'établir le diagnostic (notamment en cas de lésion clinique ou radiologique d'allure agressive) ou lors de toute intervention chirurgicale sur une lésion évoquant une dysplasie fibreuse.

La zone et les modalités (chirurgicale ou radioguidée) de la biopsie sont discutées de concert entre le chirurgien, le radiologue et l'anatomopathologiste (cf. annexe 6).

La recherche de la mutation du gène GNAS, sur un tissu osseux ou endocrinien (pas dans les cellules du sang périphérique), n'est recommandée que s'il est envisagé de faire à visée diagnostique un prélèvement biopsique ou chirurgical. Si le diagnostic est déjà établi, il n'est pas nécessaire de faire la recherche de la mutation (accord professionnel).

### **3.4 Évaluation pronostique**

Cette évaluation est très variable d'un patient à l'autre, en fonction des atteintes et de leur sévérité. Elle est l'étape préalable indispensable à la discussion du traitement.

#### **3.4.1 Évaluation de l'atteinte osseuse**

Le pronostic de l'atteinte osseuse est jugé sur l'extension, la présence de lésions à risque par leur localisation anatomique (risque de compression de structures neurologiques, notamment atteintes de la base du crâne et maxillo-faciales), par leur caractère fragilisant (risque de fissure ou de fracture), par la déformation ou l'hypertrophie de certains os (troubles fonctionnels, préjudice esthétique).

Chez un enfant, dans toutes les situations de cette évaluation osseuse, les explorations radiologiques seront limitées le plus possible afin de réduire l'irradiation. Dès que l'enfant est capable de tenir debout, on privilégiera un examen corps entier avec l'appareillage EOS, permettant de limiter l'irradiation.

Les examens à réaliser sont les suivants (accord professionnel) :

- scintigraphie osseuse pour réaliser une cartographie de l'atteinte osseuse de la maladie (lésions dysplasiques hyperfixantes) ;
- radiographies des sites hyperfixants ;
- en cas de fixation scintigraphique anormale sur l'extrémité céphalique : scanner du crâne, avec fenêtres osseuses, pour préciser les atteintes de la voûte du crâne, de la base du crâne et du massif facial ;
- en cas d'atteinte du massif facial ou des os de la base du crâne : IRM crânio-faciale avec injection de gadolinium avec des séquences centrées sur l'hypophyse à la recherche d'un adénome hypophysaire associé. Les séquences hypophysaires



devront aussi être réalisées en cas de signe clinique évocateur d'adénome hypophysaire ;

- en cas d'atteinte des mâchoires : panoramique dentaire et scanner, avec fenêtres osseuses.

### **3.4.2 Recherche d'un diabète phosphaté**

L'ostéomalacie hypophosphatémique ou diabète phosphaté ou phosphoré est secondaire à une fuite tubulaire rénale de phosphate. Il est présent de façon variable, mais sa prévalence peut atteindre 50 % des cas de dysplasie fibreuse polyostotique :

- dosage phosphorémie : basse mais parfois normale ;
- mesure du TmPi/GFR (cf. annexe 7) : diminué ;
- le dosage de FGF-23 sanguin n'est pas recommandé (accord professionnel).

### **3.4.3 Évaluation des atteintes endocriniennes**

La découverte d'une atteinte endocrinienne associée doit conduire à une prise en charge par un endocrinologue (pédiatre ou adulte) d'un centre de référence ou de compétences.

#### **► Évaluation des atteintes endocriniennes chez l'adulte**

Recherche d'un adénome hypophysaire en cas de dysplasie touchant la base du crâne, et *a fortiori* en cas de signes évocateurs d'adénome hypophysaire sécrétant (signes d'acromégalie, amenorrhée-galactorrhée d'un adénome à prolactine) :

- dosage d'IGF-I et de prolactine (augmentés en cas d'adénome) ;
- IRM de la base du crâne avec séquences centrées sur l'hypophyse.

Recherche d'autres atteintes endocriniennes associées en cas de signes cliniques évocateurs (autonomisation ovarienne persistante, hyperthyroïdie en relation le plus souvent avec un goitre multinodulaire toxique).

Les dosages hormonaux ne doivent pas être réalisés devant la découverte d'une dysplasie fibreuse, en dehors d'une atteinte de la base du crâne, en l'absence d'argument clinique pour une atteinte endocrinienne (accord professionnel).

### ► **Évaluation des atteintes endocriniennes chez l'enfant ou l'adolescent**

Chez tout enfant ou adolescent ayant une dysplasie fibreuse des os, *a fortiori* s'il existe des taches café au lait à bords irréguliers, il faut rechercher des signes cliniques évocateurs d'une puberté précoce et des signes cliniques évocateurs d'endocrinopathie associée dans le cadre du syndrome de McCune-Albright (hypercorticisme, hyperthyroïdie, acromégalie) (accord professionnel).

Examens à réaliser en fonction de la situation clinique :

- courbe de croissance, âge osseux radiologique (recherche d'une accélération staturale, d'une avance de la maturation osseuse) ;
- dosage des stéroïdes sexuels (estradiolémie ou testostéronémie), FSH-LH avant et après stimulation par la LHRH ;
- dosage IGF1, prolactine ;
- cortisolurie des 24 heures ;
- dosage TSH, T3, T4L ;
- dosage d'alpha-foetoprotéine, hCG totale et beta hCG libre, hormone antimullérienne, inhibine B : en cas de doute diagnostique devant une tumeur ovarienne ;
- échographie pelvienne chez la fille : recherche de kystes ovariens, œstrogénisation utérine.

### **3.4.4 Évaluation des atteintes neuro-sensorielles et maxillo-faciales**

L'évaluation pronostique des atteintes crâniennes (voûte et base du crâne) et maxillo-faciales dépend très étroitement des atteintes osseuses, donc des données de l'imagerie initiale, mais aussi des troubles fonctionnels éventuellement détectés par l'interrogatoire et l'examen clinique : céphalées, irradiations névralgiques, troubles de la vision, exophtalmie, diplopie, larmoiement, troubles de l'audition, de l'équilibre, de l'olfaction, obstruction nasale, sinusites, otites, trouble de l'occlusion des mâchoires, déplacement dentaire, etc.

Les examens complémentaires doivent être orientés en milieu spécialisé ophtalmologique, ORL ou maxillo-facial (cf. annexe 8).

### **3.4.4 Évaluation de la douleur et du retentissement de la maladie dans la vie quotidienne**

Il est nécessaire d'évaluer la douleur (grâce à des échelles adaptées à l'âge et à la compréhension de l'enfant ou de l'adulte), les déficiences et les capacités fonctionnelles, le retentissement psychologique de la maladie, le handicap social et la qualité de vie,

surtout dans les formes sévères et à tous les stades de l'évolution de la maladie (accord professionnel). L'objectif est de déterminer les mesures de prévention, de prise en charge et d'adaptation au handicap.

Une évaluation et un accompagnement psychologiques, si cela s'avère nécessaire, doivent être systématiquement proposés au patient et à sa famille (parents et fratrie), notamment en cas de préjudice esthétique, de douleur osseuse, de fractures répétées, d'atteinte endocrinienne sévère, de maladie chez un enfant ou un adolescent (accord professionnel). Cette évaluation psychologique et, le cas échéant, l'accompagnement peuvent être réalisés par un psychologue ou un psychiatre appartenant au centre de référence ou de compétences ou en lien avec celui-ci.

### **3.5 Annonce du diagnostic et information du patient**

Lors de l'annonce du diagnostic, une information détaillée sur la maladie (notamment son caractère non transmissible et non tumoral) est délivrée au patient et à sa famille. Des informations doivent également être données au médecin traitant.

L'information porte sur :

- la nature de la maladie :
  - maladie rare nécessitant une prise en charge adaptée en centre spécialisé,
  - maladie génétique mais non héréditaire donc non transmissible à la descendance,
  - atteinte osseuse dysplasique mais non tumorale ;
- les symptômes, en précisant les signes d'alarme qui doivent conduire à une consultation rapide : douleurs osseuses inhabituelles, douleurs abdominales aiguës, baisse rapide de l'acuité visuelle, etc. ;
- les traitements prescrits et leurs effets indésirables possibles ;
- les conseils en cas de grossesse ;
- l'importance de l'observance et les risques d'aggravation de la maladie à l'occasion d'une rupture de surveillance ;
- la planification des examens de routine ou de dépistage des complications éventuelles et leurs résultats ;
- les mesures d'accompagnement médico-social en lien avec la médecine scolaire ou la médecine du travail.

Les patients doivent être informés de l'existence d'une association : ASSYMCAL (Association des malades porteurs du syndrome de

McCune-Albright, de dysplasie fibreuse des os ; [www.assymcal.org](http://www.assymcal.org) ; [assymcal@orange.fr](mailto:assymcal@orange.fr)).

## **4 Prise en charge thérapeutique**

### **4.1 Objectifs**

La prise en charge médico-chirurgicale est avant tout symptomatique. L'objectif principal est de contrôler l'activité de la maladie, de réduire la douleur, de prévenir les risques liés aux différentes complications, de prévenir la perte de fonction dans les activités quotidiennes et au travail et d'optimiser la qualité de vie. Pour ce faire, une prise en charge globale est nécessaire.

### **4.2 Professionnels impliqués**

Les professionnels impliqués dans la prise en charge thérapeutique et l'accompagnement sont : rhumatologues, endocrinologues pédiatres, endocrinologues adultes, pédiatres, médecins généralistes, médecins internistes, gynécologues et obstétriciens, médecins rééducateurs, médecins des centres antidouleurs, radiologues, chirurgiens orthopédistes, ophtalmologistes, odontologistes, stomatologues, chirurgiens maxillo-faciaux, neuro-chirurgiens, médecins scolaires, médecins du travail, infirmières, kinésithérapeutes, ergothérapeutes, orthoptistes, psychologues.

Le traitement de la dysplasie fibreuse et du syndrome de McCune-Albright est aussi varié que la maladie est polymorphe. La stratégie de prise en charge thérapeutique est définie de façon collégiale, en centre de référence ou de compétences. La mise en œuvre des traitements peut être réalisée par des spécialistes n'appartenant pas nécessairement aux centres de référence ou de compétences, mais en lien avec ceux-ci et avec le médecin traitant. Le médecin traitant est particulièrement impliqué dans la surveillance des traitements et la coordination du parcours de soins.

## 4.3 Traitements médicaux

### 4.3.1 Traitement symptomatique des atteintes osseuses : place des bisphosphonates

#### ► Indications des bisphosphonates

En cas de douleurs osseuses, les traitements symptomatiques habituels, antalgiques ou anti-inflammatoires sont utilisés. Leur efficacité sera évaluée par l'utilisation d'une échelle de la douleur, de type échelle visuelle analogique (EVA).

L'utilisation de corticoïdes peut être proposée dans certaines situations cliniques particulières, notamment pour le traitement des compressions nerveuses (optique).

En cas de douleurs osseuses en rapport avec une lésion de dysplasie fibreuse non compliquée et résistantes aux traitements symptomatiques habituels, l'utilisation de bisphosphonates est recommandée (grade C).

En l'absence de douleur osseuse, l'utilisation des bisphosphonates est recommandée en cas de lésions fragilisantes à risque de fractures sans indication chirurgicale et associées à une élévation des marqueurs du remodelage osseux (accord professionnel).

L'utilisation des bisphosphonates dans la dysplasie fibreuse est hors AMM<sup>1</sup>.

#### ► Choix des molécules, posologie et modalités de prescription

Le traitement par bisphosphonates est prescrit par un médecin spécialiste en pathologie osseuse, rhumatologue ou endocrinologue d'un centre de référence ou de compétences. Dans la mesure du possible, il est souhaitable d'inclure les patients relevant de cette indication dans un essai thérapeutique ou dans un suivi de cohorte, afin de recueillir de manière prospective des données d'efficacité et de tolérance. En effet, toutes les données de la littérature concernant l'utilisation des bisphosphonates proviennent d'études ouvertes (cf.annexe 9).

---

<sup>1</sup> Commentaires de l'AFSSAPS (12/12/2011) : utilisation hors AMM des bisphosphonates dans la dysplasie fibreuse des os et le syndrome de McCune-Albright, rapport bénéfice/risque des bisphosphonates dans cette indication non évalué par l'AFSSAPS.

Lorsqu'un traitement par bisphosphonate est indiqué, de préférence, le pamidronate IV (intraveineux) est recommandée. En effet, l'essentiel des données ont été obtenues avec ce produit (grade C). Les schémas posologiques initiaux sont les suivants : chez un adulte, 180 mg dose totale tous les six mois, répartie sur deux ou trois jours ; chez un enfant, 1mg/kg/jour pendant trois jours tous les six mois (grade C).

Tout traitement par bisphosphonate doit être associé à une évaluation et éventuelle correction d'une insuffisance ou carence en calcium et en vitamine D :

- chez l'adulte : apports de 1g/jour de calcium-élément et 800 UI/jour de vitamine D3 ;
- chez l'enfant : s'assurer d'un apport calcique alimentaire conforme aux apports nutritionnels recommandés pour l'âge ; supplémentation par vitamine D : 100 000 U/semestre ou 400 UI/jour.

Les alternatives thérapeutiques au traitement par pamidronate peuvent être envisagées chez l'adulte soit lorsqu'il existe un échappement au pamidronate (réascension des marqueurs du remodelage osseux, augmentation des douleurs), soit en cas de mauvais capital veineux : risédronate, 30 mg par voie orale, selon un schéma intermittent à raison d'un comprimé par jour pendant deux mois tous les six mois. L'acide zolédronique (5 mg en perfusion unique répétée tous les six mois) est utilisé par certaines équipes, mais les données publiées ne sont pas formellement concluantes et la rémanence osseuse de ce produit est très importante.

En cas de contre-indication aux bisphosphonates, il n'existe actuellement aucune alternative thérapeutique validée.

L'adaptation et la durée du traitement sont fonction du résultat obtenu :

- en cas de disparition complète des douleurs sous traitement au bout de 24 mois, un arrêt du traitement, une diminution de moitié de la dose ou un espacement du rythme des perfusions peuvent être envisagés ;
- en cas de réapparition des douleurs, le rythme de perfusion peut être rapproché. Par exemple, en fonction de la réponse clinique, l'intercure peut être réduit à quatre mois, avec une dose de 120 mg, de façon à obtenir une dose annuelle cumulée identique (accord professionnel) ;

- en cas d'effondrement du taux des marqueurs du remodelage osseux (C-télopeptide sérique), une interruption du traitement ou un espacement des cycles doit être discuté (accord professionnel).

► **Précautions d'utilisation et surveillance du traitement par bisphosphonates (cf. annexe 10)**

#### **4.3.2 Traitement du diabète phosphaté de l'enfant et de l'adulte**

Chez les patients hypophosphatémiques, l'objectif thérapeutique est d'améliorer la phosphorémie. La dose habituelle est de 1 200 à 1 600 mg/j de phosphore élément. Deux produits sont actuellement disponibles :

- Phosphoneuros® en solution buvable (10 gouttes = 78,8 mg/j) : 150 à 200 gouttes/j. L'observance est souvent médiocre du fait d'une mauvaise tolérance (nausées, gastralgies ou diarrhées fréquentes). Le fractionnement, la prise du traitement à la fin du repas ainsi que la dilution de la dose totale dans une bouteille d'eau faiblement minéralisée à boire sur la journée permettent d'améliorer ces symptômes ;
- Phosphore Alko® : plus facile à utiliser, deux comprimés à 750 mg/jour.

Chez l'enfant de moins de 10 ans, la dose de phosphore sera adaptée au poids.

Chez les patients normophosphatémiques avec un TmPi/GFR abaissé :

- chez l'adulte : dose journalière fixe de phosphore (150 gouttes de Phosphoneuros® ou un comprimé de Phosphore Alko®) sans adaptation des doses ;
- chez l'enfant : pas de suppléments phosphatés.

Ce supplément en phosphore est à prescrire systématiquement en association à du calcitriol (Rocaltrol®), à raison de 0,25 à 1 µg/jour, car le phosphore seul ne peut pas normaliser la phosphorémie. Chez l'enfant, la dose doit être adaptée au poids.

L'utilisation du calcitriol doit s'accompagner d'une surveillance régulière de la calciurie des 24 heures, de la créatininémie et de la PTH (tous les six mois) et éventuellement d'échographies rénales (tous les deux ans) en raison d'un risque d'hypercalciurie, de lithiase urinaire et de néphrocalcinose.

### 4.3.3 Prise en charge des endocrinopathies associées

Dans le cadre des endocrinopathies chez un enfant ou un adulte, la stratégie thérapeutique est décidée en centre de référence ou de compétences.

#### ► Prise en charge de la puberté précoce

**Les manifestations sont variables et d'évolution imprévisible (épisode unique ou poussées récidivantes).**

Adresser le(a) patient(e) à un endocrinologue pédiatre pour une prise en charge thérapeutique spécialisée adaptée dans un centre de référence ou de compétences (accord professionnel).

#### **Chez la fille**

Toute intervention chirurgicale sur les ovaires doit être discutée dans un centre de référence ou de compétences (accord professionnel). Cela est particulièrement important pour les kystes ovariens, le risque est de réaliser une ovariectomie plutôt qu'une simple kystectomie, alors que l'évolution des kystes est souvent favorable (avec ou sans traitement médicamenteux) et qu'il existe un risque de récurrence sur tissu ovarien résiduel ou sur l'ovaire controlatéral.

En cas de première poussée de kyste ovarien :

- pas de traitement médicamenteux compte tenu du caractère régressif et parfois unique de la première poussée (accord professionnel), une surveillance est mise en place pour décider du moment d'un éventuel traitement ;
- kyste de grande taille, > à 4 cm dans son grand axe : une ponction du kyste est souhaitable en raison du risque de torsion (accord professionnel).

En cas de kystes ovariens récidivants avec puberté clinique évolutive (épisodes de saignements récidivants, progression de la maturation osseuse), le traitement doit être discuté et instauré par un endocrinologue pédiatre au sein d'un centre de référence : les inhibiteurs de l'aromatase sont utilisés par certaines équipes<sup>2</sup> afin de réduire l'hyperoestrogénie chronique, faire cesser (ou diminuer) les épisodes de saignements vaginaux et limiter la progression de l'âge osseux pour optimiser le pronostic de taille finale adulte.

---

<sup>2</sup> Commentaires de l'AFSSAPS (12/12/2011) : le bénéfice des inhibiteurs de l'aromatase n'a pas été évalué par l'AFSSAPS dans la puberté précoce périphérique.



Informez la patiente et ses parents sur les conséquences et l'évolution de la puberté précoce (accord professionnel) :

- évolution très variable et imprévisible ;
- risque de métrorragies précoces, de progression pubertaire rapide et de petite taille finale adulte ;
- importance de l'observance thérapeutique pour optimiser le pronostic de taille finale adulte ;
- nécessité de consulter en urgence en cas de douleurs abdomino-pelviennes, car risque de torsion d'ovaire ;
- nécessité d'éviter toute intervention chirurgicale en dehors des situations d'urgence (torsion, rupture, hémorragie), l'évolution des kystes étant souvent favorable ;
- nécessité d'un suivi spécialisé régulier (tous les 6 à 12 mois, voire plus rapproché en période de poussée kystique) par un endocrinologue pédiatre dans un centre de référence ou centre de compétences ;
- dépistage et prise en charge d'autres endocrinopathies éventuellement associées.

### **Chez le garçon**

L'objectif du traitement est de réduire les signes de virilisation et de limiter la progression de l'âge osseux afin d'optimiser le pronostic de taille finale adulte.

#### **► Traitement des autres endocrinopathies de l'enfant**

Hyperthyroïdies :

- traitement médical par antithyroïdiens de synthèse ; éviter un traitement radical par iode radioactif (chez le très jeune enfant) ;
- traitement chirurgical : à discuter par une équipe médico-chirurgicale spécialisée (accord professionnel).

Les autres endocrinopathies seront prises en charge de la même manière qu'en population pédiatrique générale.

#### **► Traitement des endocrinopathies de l'adulte**

### **Acromégalie**

- en première intention, traitement par analogues de la somatostatine (octréotide et lanréotide). L'antagoniste du récepteur de la GH (pegvisomant) est utilisé avec succès en cas d'échec des analogues de somatostatine. La chirurgie est difficile en cas d'atteinte de la base du crâne. La radiothérapie

hypophysaire n'est pas indiquée, sauf en cas d'adénome évolutif malgré le traitement chirurgical et/ou médical (risque à long terme de dégénérescence osseuse postradique) ;

- prise en charge des complications de l'acromégalie identique à celle des acromégalies sporadiques (accord professionnel).

**Hyperthyroïdie** : prise en charge identique à celle de l'hyperthyroïdie sporadique secondaire à un goitre multinodulaire toxique (accord professionnel).

**Hyperprolactinémie** : prise en charge identique aux formes habituelles d'hyperprolactinémie (agoniste dopaminergique : bromocriptine, quinagolide, cabergoline ou lisuride).

#### **Manifestations d'autonomisation ovarienne persistantes à l'âge adulte**

- en cas de cycles absents ou anarchiques et concentrations d'estradiol élevées : progestatifs macrodosés 10 jours par mois ;
- en cas de kyste ovarien ou fibrome utérin : échographie pelvienne au moins tous les deux ans ;
- suivi gynécologique habituel avec surveillance particulière des seins ;
- en cas de désir de grossesse : l'indication d'une chirurgie ovarienne, envisagée en cas de lésion prédominant d'un côté, ne doit être portée qu'après un suivi hormonal et morphologique prolongé par une équipe spécialisée multidisciplinaire.

## **4.4 Traitements chirurgicaux**

Pour toute chirurgie programmée, la prise en charge ne peut se concevoir que dans un service spécialisé, au sein d'un centre de référence ou de compétences ou en lien avec celui-ci, dans un objectif de prise en charge globale.

Pour les situations d'urgence (fractures, déficits neurologiques notamment), si la prise en charge immédiate en centre de référence ou de compétences n'est pas possible, celui-ci doit être informé le plus rapidement possible pour participer à la coordination de la période postopératoire.

### **4.4.1 Traitement des atteintes osseuses**

Le risque hémorragique sur l'os dysplasique est augmenté : il nécessite d'être pris en compte et prévenu en adaptant la technique chirurgicale quand cela est possible (distale sous garrot, techniques

hémostatiques, etc.). L'anesthésiste doit être mis en garde vis-à-vis de ce risque.

La déformation en coxa vara doit être dépistée le plus précocement possible et surveillée régulièrement chez l'enfant afin de déterminer la stratégie chirurgicale. Chez l'adulte, la chirurgie de la coxa vara peut se révéler plus complexe.

La prévention et le traitement chirurgical des autres déformations et des fractures sont décrits en annexe 11.

Un traitement orthopédique des fractures par immobilisation peut être envisagé dans les situations suivantes : chez l'adulte, pour certaines fractures des membres inférieurs non déplacées ou fractures de fatigue et plus fréquemment pour les fractures des membres supérieurs ; chez le jeune enfant, pour certaines fractures simples.

#### **4.4.2 Traitements des atteintes ORL**

- En cas d'atteinte des cavités sinusiennes, la chirurgie endoscopique endonasale est recommandée de préférence à la chirurgie par voie externe.
- En cas d'atteinte des fosses nasales (surtout cornets), la chirurgie endoscopique endonasale, en particulier la turbinectomie (résection d'un cornet atteint) est recommandée.
- En cas d'atteinte de l'os temporal, les interventions suivantes peuvent être discutées : méatoplastie, tympanoplastie, décompression du conduit auditif interne, décompression du nerf facial.

#### **4.4.3 Traitements des atteintes maxillo-faciales**

Devant toute atteinte maxillo-faciale sans préjudice fonctionnel ou esthétique, l'abstention chirurgicale est recommandée.

La prise en charge chirurgicale est globale : dentaire, orthodontique, orthognathique, réparatrice, esthétique :

- en cas d'anomalies ou déplacements dentaires : proposer un traitement orthodontique. Les implants dentaires ne sont pas recommandés ;
- en cas de déformation d'une portion du massif facial : proposer une ostectomie modelante de symétrisation maxillo-faciale. Dans ce cas, les patients doivent être prévenus d'un risque de poussée évolutive du processus dysplasique ;

- en cas de déformation interarcade des mâchoires : chirurgie orthognathique ;
- en cas de déformation majeure et ou d'extension intracavitaire (orbites, sinus, crâne) au-delà des possibilités de chirurgie modelante, une chirurgie d'exérèse osseuse radicale par maxillectomie ou mandibulectomie interruptrice avec reconstruction crânio-maxillo-faciale immédiate ou différée peut être proposée.

#### **4.4.4 Traitements neuro-chirurgicaux**

Pour les lésions de la voûte du crâne, l'attitude conservatrice est la règle. Le recours à la chirurgie ne se discute qu'en cas de douleurs rebelles aux traitements médicaux, de préjudice esthétique avec demande de correction, ou en cas d'évolutivité des lésions, en particulier lorsqu'elles risquent de rejoindre la base du crâne et compromettre les possibilités thérapeutiques.

Pour les lésions de la base du crâne, l'exérèse chirurgicale complète est le plus souvent impossible et délabrante en dehors de certaines atteintes orbitaires ou mastoïdiennes. Le recours à la neurochirurgie se discute en cas d'atteinte de l'endocrâne ou de compression névrauxique.

#### **4.4.5 Traitements des atteintes ophtalmologiques**

En cas de sténose sans retentissement visuel : en première intention, abstention chirurgicale et surveillance tous les six mois (acuité visuelle, fond d'œil et champ visuel +/- vision des couleurs). Il est important de noter que la décompression prophylactique peut entraîner une détérioration visuelle dans 30 % des cas

En cas de baisse visuelle en rapport avec une neuropathie optique :

- une corticothérapie d'épreuve en démarrant à la dose de 1mg/kg/jour pendant quelques jours peut être proposée ;
- en cas d'échec, une décompression chirurgicale peut être discutée ;
- l'indication chirurgicale est dépendante de l'analyse de la sténose sur le scanner et sur l'importance de la souffrance visuelle. L'évolutivité de la dégradation visuelle guidera la décision thérapeutique.

L'indication devra se faire au cas par cas de façon pluridisciplinaire avec un recul évolutif suffisant. La réalisation du geste sera précédée

d'une information complète du patient sur les risques de cette chirurgie.

#### **4.4.6 Chirurgie du syndrome de Mazabraud**

Aucun cas de dégénérescence maligne n'a été rapporté. Aucun traitement n'est à envisager si la lésion n'est pas symptomatique.

Si les symptômes cliniques sont invalidants (douleur, défaut esthétique), l'exérèse chirurgicale de la tumeur est recommandée après avoir prévenu le patient du risque fréquent de récurrence locale.

### **4.5 Autres éléments de la prise en charge**

#### **4.5.1 Rééducation fonctionnelle-réadaptation**

Prise en charge de rééducation en fonction de la situation orthopédique : en service de MPR, si nécessaire en soins de suite postopératoire, avec relais par un masseur-kinésithérapeute de proximité.

Les objectifs sont :

- renforcer globalement la musculature ;
- favoriser toute activité physique permettant d'éviter le déconditionnement ;
- réadaptation visant à procurer une autonomie optimale dans tous les lieux de vie (domicile, travail, école) en lien avec un(e) ergothérapeute.

#### **4.5.2 Conseil génétique**

Une consultation de conseil génétique est recommandée pour répondre aux questions du patient et de sa famille sur le risque de transmission.

Il n'existe pas d'indication à un diagnostic anténatal.

#### **4.5.3 Consultation de transition enfant/adulte**

Les experts recommandent de formaliser une consultation de transition de la période pédiatrique à l'âge adulte, envisageant les différents aspects de la maladie avec les spécialistes impliqués.

## **5 Suivi**

### **5.1 Objectifs**

Les objectifs du suivi sont :

- dépister et prendre en charge les complications de la maladie ;
- évaluer l'efficacité et la tolérance des traitements ;
- assurer la cohérence de la prise en charge pluridisciplinaire ;
- améliorer la qualité de vie des patients et s'assurer de leur bonne intégration sociale, scolaire, professionnelle ;
- s'assurer de la bonne compréhension des informations sur la maladie et sa prise en charge.

### **5.2 Professionnels impliqués**

Le suivi pluridisciplinaire régulier (les mêmes que ceux impliqués dans la prise en charge) est coordonné par un médecin hospitalier spécialisé dans la prise en charge de cette maladie (au sein du centre de référence / centre de compétences) en lien avec le médecin traitant. Celui-ci coordonne les soins de proximité ; il est impliqué dans la surveillance des traitements et des complications de la maladie.

### **5.3 Rythme et contenu des consultations**

Le rythme des consultations spécialisées dépend de l'âge du patient, de la sévérité et des complications de la maladie.

#### **5.3.1 Suivi des atteintes osseuses**

Consultation avec le rhumatologue du centre de référence ou de compétences une fois par an.

Devant toute douleur osseuse soudaine, localisée, intense ou inhabituelle apparaissant dans l'évolution :

- évoquer une complication : fracture, dégénérescence sarcomateuse ;
- réaliser en première intention des radiographies centrées sur la région douloureuse. Si une explication claire n'est pas déduite des radiographies centrées, réaliser une IRM pour l'étude des complications de la maladie (fracture, dégénérescence) ;
- discuter une biopsie osseuse (chirurgicale ou radioguidée).

En l'absence de manifestations cliniques invalidantes et devant des lésions non ou peu déformantes radiologiquement :

- en cas de lésion stable et indolore, surveillance clinique annuelle et radiographie de contrôle tous les deux ou trois ans ;
- surveillance rapprochée en cas de douleurs inhabituelles ou si les radiographies montrent une lésion déformante.

Une lésion symptomatique ou étendue avec un potentiel évolutif sera revue tous les ans permettant de décider d'une intervention préventive.

### **5.3.2 Suivi de l'acromégalie**

Les experts recommandent les éléments de suivi suivants :

- consultation avec l'endocrinologue du centre de compétences ou de référence, une fois par an, plus souvent en cas d'adaptation thérapeutique ;
- recherche des signes d'évolutivité de la maladie, évaluation de la tolérance médicamenteuse, recherche d'un syndrome tumoral (troubles visuels, céphalées) ;
- dosage de l'IGF-I tous les ans sous traitement ;
- IRM hypophysaire tous les deux ou trois ans ou en cas de syndrome tumoral (céphalées et/ou trouble visuels).

### **5.3.3 Suivi de l'autonomisation ovarienne**

#### **► Chez l'enfant**

Consultation avec un endocrinologue pédiatre du centre de référence ou de compétences une à deux fois par an.

La surveillance est clinique et paraclinique :

- clinique (tous les ans ou six mois) : taille, poids, vitesse de croissance staturale, saignement vaginaux, observance thérapeutique ;
- paraclinique : âge osseux (tous les un à deux ans), échographie pelvienne (fréquence adaptée au volume et à l'évolution du(des) kyste(s)).

#### **► Chez l'adulte**

Consultation avec un endocrinologue du centre de compétences ou de référence, une fois par an et réévaluation morphologique par une échographie pelvienne au moins tous les deux ans.

Suivi gynécologique habituel avec surveillance particulière des seins.

#### **5.3.4 Suivi ou dépistage des autres endocrinopathies chez l'enfant**

La surveillance est clinique et paraclinique :

- clinique : palpation de la thyroïde, recherche de signes d'hypercorticisme ou d'hyperthyroïdie, analyse de la vitesse de croissance staturale à la recherche d'une accélération de la croissance ;
- paraclinique : TSH, T4 libre, T3 libre, IGF-I pour dépistage d'une endocrinopathie éventuelle, en fonction de signes cliniques d'orientation.

#### **5.3.5 Suivi de l'atteinte ophtalmologique**

En cas de sténose du canal optique sans retentissement visuel, abstention chirurgicale et surveillance tous les six mois (acuité visuelle, fond d'œil et champ visuel +/- vision des couleurs qui est un très bon test dans les neuropathies progressives).

#### **5.3.6 Suivi des atteintes maxillo-faciales**

Devant une atteinte maxillo-faciale asymptomatique ayant fait décider une abstention chirurgicale en première intention, la surveillance clinique doit comporter un examen facial et endobuccal tous les trois mois pendant un an, tous les six mois pendant deux ans, puis généralement tous les ans, à la recherche d'une modification des contours osseux, de la correspondance interarcade et de l'articulé dentaire, d'une exophtalmie, d'une obstruction nasale ou d'une compression nerveuse.

Il est nécessaire d'éviter toute irradiation d'origine radiologique trop régulière et intempestive notamment chez l'enfant, chez lequel l'échographie semble de plus en plus trouver sa place dans la surveillance des lésions dysplasiques maxillo-faciales.

L'apparition de signes d'hétérogénéité peut signer une possible transformation maligne sarcomateuse incitant le praticien à réaliser une biopsie ou d'emblée une exérèse plus large pour un examen complet de la pièce anatomique dysplasique.



# **Annexe 1. Méthode d'élaboration du PNDS et de la LAP et stratégie de recherche documentaire**

## **1. Méthode d'élaboration du PNDS**

La méthode utilisée pour l'élaboration de ce protocole national de diagnostic et de soins (PNDS) repose, d'une part, sur l'analyse et la synthèse critiques de la littérature médicale disponible, et, d'autre part, sur l'avis d'un groupe multidisciplinaire de professionnels concernés par le thème du PNDS. Une liste des actes et prestations (LAP) a été définie à partir du PNDS.

### **Rédaction du guide médecin**

Un groupe de travail multidisciplinaire et multiprofessionnel a été constitué par le centre de référence. Il était composé de professionnels de santé impliqués dans la prise en charge de la maladie (professionnels appartenant aux centres de référence et de compétences, autres professionnels) et de représentants d'associations de patients. Après analyse et synthèse de la littérature médicale et scientifique pertinente, le groupe de travail a rédigé une première version du PNDS qui a été soumise à un groupe de lecture. Le groupe de lecture a été constitué par le centre de référence selon les mêmes critères que le groupe de travail. Il a été consulté par courrier et a donné un avis sur le fond et la forme du document, en particulier sur la lisibilité et l'applicabilité du PNDS. Les commentaires du groupe de lecture ont ensuite été analysés et discutés par le groupe de travail qui rédige la version finale du PNDS.

### **Rédaction de la LAP**

Le groupe de travail a élaboré à partir du PNDS une première version de LAP. Cette version a été discutée au cours d'une réunion organisée par la HAS incluant des représentants du groupe de travail et/ou du groupe de lecture, des représentants des associations de patients et des caisses d'Assurance maladie.

### **Validation par les instances de la HAS**

Les versions finales du PNDS (accompagné de l'argumentaire scientifique) et de la LAP ont été validées par le Collège de la HAS qui a autorisé leur diffusion.

## 2. Gestion des conflits d'intérêts

Tous les membres du groupe de travail ont rempli une déclaration d'intérêt.

## 3. Recherche documentaire

### Source d'informations

Bases de données bibliographiques automatisées

- *Medline (National Library of Medicine, États-Unis)* ;
- *Embase (Elsevier, Pays-Bas)* ;
- *CINAHL* ;
- *Pascal (CNRS-INIST, France)*.

Autres sources

- *Cochrane Library (Grande-Bretagne)* ;
- *National Guideline Clearinghouse (États-Unis)* ;
- *HTA Database (International Network of Agencies for Health Technology Assessment - INAHTA)* ;
- sociétés savantes compétentes dans le domaine étudié ;
- *BDSP (Banque de données en santé publique, Rennes)* ;
- Internet : moteurs de recherche.

La recherche a porté sur les types d'études ou sujets définis lors du comité d'organisation avec le chef de projet.

### Stratégie de recherche

Une présentation synthétique sous forme de tableau reprend les étapes successives et souligne les résultats en termes de :

- nombre total de références obtenues ;
- nombre d'articles analysés ;
- nombre d'articles cités dans la bibliographie finale.

Tableau 1. Stratégie de recherche documentaire

Type d'étude / Sujet Termes utilisés	Période de recherche	Nombre de références
<b>Étape 1 :</b> (" <i>Fibrous Dysplasia, Polyostotic</i> " [Mesh] OR " <i>Fibrous Dysplasia, Monostotic</i> " [Mesh] OR " <i>Fibrous Dysplasia of Bone</i> " [Mesh] OR <i>Mc Cune Albright syndrome</i> [Title])	1999-déc. 2009	567

Limites : français, anglais		
<b>Recommandations</b>	1999-déc.	0
<b>Étape 1</b>	2009	
ET		
<b>Étape 2</b>		
<i>Guidelines [Title] OR recommend* [Title] OR "Guidelines as Topic" [Mesh] OR "Practice Guidelines as Topic" [Mesh] OR "Guideline" [Publication Type] OR "Consensus Development Conference, NIH "[Publication Type] OR "Consensus Development Conference" [Publication Type] OR "Consensus Development Conferences as Topic" [Mesh] OR Consensus conference [Title/Abstract] OR Consensus statement [Title/Abstract]</i>		
<b>Méta-analyses, Revues de littérature</b>	1999-déc.	0
<b>Étape 1</b>	2009	
ET		
<b>Étape 3</b>		
<i>"Meta-Analysis as Topic" [Mesh] OR "Meta-Analysis" [Publication Type] OR "Review Literature as Topic" [Mesh] OR Meta-Analysis [Title/Abstract] OR Review Literature [Title/Abstract] systematic review [Title/Abstract] OR Quantitative review [Title/Abstract]</i>		
<b>Revue générale</b>	1999-déc.	102
<b>Étape 1</b>	2009	
ET		
<b>Étape 4</b>		
<i>"Review" [Publication Type] OR "Review Literature as Topic" [Mesh] OR Review[title]</i>		
<b>Thérapeutique : essais contrôlés</b>	1999-déc.	5
<b>Étape 1</b>	2009	
ET		
<b>Étape 5</b>		
<i>"Random Allocation" [Mesh] OR "Randomized Controlled Trials as</i>		

<p><i>Topic</i> [Mesh] OR "Randomized Controlled Trial " [Publication Type] OR "Single-Blind Method" [Mesh] OR "Double-Blind Method"[ Mesh] OR "Random Allocation" [Mesh] OR "Controlled Clinical Trial" [Publication Type] OR "Cross-Over Studies" [Mesh] OR <i>Single blind procedure</i> [Title/Abstract] OR <i>Double blind procedure</i> [Title/Abstract] OR <i>Random*</i> [titre] OR <i>Controlled study</i> [Title/Abstract] OR <i>Crossover procedure</i> [Title/Abstract]</p>		
<p><b>Thérapeutique : études cas-témoin, études de cohorte</b>  <b>Étape 1</b>  ET  <b>Étape 6</b> "Cohort Studies" [Mesh] OR "Longitudinal Studies" [Mesh] OR "Follow-Up Studies" [Mesh] OR "Prospective Studies" [Mesh] OR <i>follow up</i>[title])</p>	<p>1999-déc. 2009</p>	<p>67</p>
<p><b>Thérapeutique : essais cliniques</b>  <b>Étape 1</b>  ET  <b>Étape 7</b>  "Clinical Trial" [Publication Type] OR "Clinical Trials as Topic" [Mesh] OR "Comparative Study" [Publication Type] OR "Retrospective Studies" [Mesh] OR "Case-Control Studies" [Mesh] OR <i>versus</i> [Title] OR <i>compar*</i> [Title]</p>	<p>1999-déc. 2009</p>	<p>57</p>
<p><b>Diagnostic</b>  <b>Étape 1</b>  ET  <b>Étape 8</b> (<i>physical examination</i> OR <i>medical history taking</i> OR <i>diagnostic imaging</i> OR <i>laboratory techniques and procedures</i> OR <i>biological markers</i> OR <i>early diagnosis</i> OR <i>biopsy</i> OR <i>puberty,precocious</i> OR <i>pain</i> OR</p>	<p>1999-déc. 2009</p>	<p>422</p>

<i>imaging OR optic neuropathy OR café au lait skin spots OR fractures OR Fracture, Spontaneous OR Spontaneous Fracture OR Pathological Fracture OR Fracture, Pathologic OR Fractures, Pathological OR Fractures, Pathologic OR Pathologic Fracture OR Pathologic Fractures OR Fracture, Pathological OR Pathological Fractures</i>		
<b>Imagerie</b> <b>Étape 1</b> ET <b>Étape 9</b> <i>Ultrasonography OR Tomography Scanners, X-Ray Computed OR Tomography, X-Ray Computed OR Tomography OR Tomography Scanners, X-Ray Computed OR Tomography, X-Ray OR CT Scan OR CT Scanning OR MRI OR MR Imaging OR radiography OR scintigraphy</i>	1999-déc. 2009	302
<b>Diabète phosphoré</b> <b>Étape 1</b> ET <b>Étape 10</b> <i>hypophosphataemia OR hypophosphatemia</i>	1999-déc. 2009	15
<b>Endocrinopathies</b> <b>Étape 1</b> ET <b>Étape 11</b> <i>Disease, Endocrine System OR Diseases, Endocrine System OR Endocrine System Disease OR System Disease, Endocrine OR System Diseases, Endocrine OR Endocrine Diseases OR Disease, Endocrine OR Diseases, Endocrine OR Endocrine Disease OR Diseases of Endocrine System</i>	1999-déc. 2009	106
<b>Qualité de vie</b>	1999-déc.	9

<p><b>Étape 1</b> ET <b>Étape 10</b> <i>Disability Evaluation OR Disability OR Activities Of Daily Living OR Adl Disability OR Quality Of Life OR Sickness Impact Profile OR Questionnaires OR Questionnaire OR Health Assessment Questionnaire [Title/Abstract] OR Haq [Title/Abstract]</i></p>	2009	
<p><b>Aspects psychologiques</b> <b>Étape 1</b> ET <b>Étape 11</b> <i>psycholog* [titre, résumé] OR psychology OR psychology, medical OR psychology, social OR psychology, applied OR mental health OR mental disorders OR applied psychology OR medical psychology OR psychological counseling OR counseling psychologist OR psychological effect OR antidepressive agents OR antidepressants OR psychotherapy OR behavior therapy OR cognitive therapy OR socioenvironmental therapy OR psychology OR social medicine OR professional-patient relations OR adaptation, psychological)</i></p>	1999-déc.	5
<p><b>Aspects sociaux</b> <b>Étape 1</b> ET <b>Étape 12</b> <i>social [titre, résumé] OR sociology OR social control, formal OR social control, informal OR social support OR social work department, hospital OR social work OR quality of life OR social psychology OR social analysis OR social aspect OR social attitude OR social change OR social</i></p>	1999-déc.	7

<i>behavior OR social impact OR social isolation</i>		
<b>Traitement antalgique</b> Étape 1 ET Étape 13 <i>Analgesic Agents OR Agents, Analgesic OR Analgesic Drugs OR Drugs, Analgesic OR Antinociceptive Agents</i>	1999-déc. 2009	5
<b>Indications des bisphosphonates</b> Étape 1 ET Étape 14 bisphosphonates	1999-déc. 2009	71
<b>Chirurgie</b> Étape 1 ET Étape 14 <i>Surgery OR surgical procedures, operative</i>	1999-déc. 2009	215
<b>Suivi, prise en charge</b> Étape 1 ET Étape 15 <i>disease management OR case management OR office visits OR long-term care OR life support care OR (management OR follow-up) [Title]</i>	1999-déc. 2009	257
<b>Conseil génétique</b> Étape 1 ET Étape 16 <i>genetic counseling OR genetics, medical OR genetic services</i>	1999-déc. 2009	20
<b>Rééducation fonctionnelle</b> Étape 1 ET Étape 17 <i>"Physical Therapy Modalities" [Mesh] OR "Physical Therapy (Specialty)" [Mesh] OR "Rehabilitation" [Mesh] OR "rehabilitation" [Subheading] OR "Rehabilitation Nursing" [Mesh] OR "Rehabilitation Centers" [Mesh] OR "Rehabilitation of Speech and</i>	1999-déc. 2009	6

<i>Language Disorders" [Mesh] OR "Rehabilitation of Hearing Impaired" [Mesh] OR "Rehabilitation, Vocational" [Mesh] OR "Activities of Daily Living" [Mesh]</i>	
Nombre total de références obtenues	567
Nombre d'articles cités dans la bibliographie finale	189

### **Critères de sélection des articles**

Après analyse des différents moteurs de recherche, 567 articles ont été retrouvés. Beaucoup ont été éliminés d'emblée car le sujet était sans rapport avec la dysplasie fibreuse. S'agissant d'une maladie rare, certains articles correspondaient à des descriptions de cas isolés. Pour la plupart, ces articles n'ont pas été retenus.

Au total, 189 articles ont été cités dans la bibliographie finale. Certains articles, bien qu'antérieurs à l'année 1999, ont été ajoutés à la bibliographie devant l'importance des informations fournies.



## **Annexe 2. Liste des participants**

Ce travail a été coordonné par le Pr Philippe ORCEL, le Pr Roland CHAPURLAT et le Dr Caroline MALINES REY-JOUVIN, centre de référence des dysplasies fibreuses des os, en liaison avec le Dr Valérie LINDECKER-COURNIL, chef de projet au service des bonnes pratiques professionnelles à la Haute Autorité de Santé.

Ont participé à l'élaboration du PNDS :

### **Groupe de travail**

Pr AUBERT Sébastien, Anatomopathologie, Amiens  
Dr BAUJAT Geneviève, Génétique clinique, Paris  
P BOUSSON Valérie, Radiologie, Paris  
Pr BREMOND-GIGNAC, Ophtalmologie, Amiens  
M. BRUN, Président de l'association de malades ASSYMCAL, Marseille  
Pr CHANSON Philippe, Endocrinologie, Paris  
Pr CHAPURLAT Roland, Rhumatologie, Lyon  
Pr COULOIGNER Vincent, Chirurgie ORL, Paris  
Dr FINIDORI Georges, Chirurgie orthopédique, Paris  
Dr FORIN Véronique, Médecine physique et de réadaptation, Paris  
Pr HERMANN Philippe, Chirurgie ORL, Paris  
Dr LE MERRER Martine, Génétique clinique, Paris  
Dr MALINES REY-JOUVIN Caroline, Rhumatologie, Paris  
Pr ORCEL Philippe, Rhumatologie, Paris  
Dr PAPELARD Agathe, Médecine physique et de réadaptation, Paris  
Dr RUHIN Blandine, Chirurgie maxillo-faciale, Paris  
Dr SAILHAN Frédéric, Chirurgie orthopédique, Paris  
Dr SALENAVE Sylvie, Endocrinologie, Paris  
Dr VIGNAL Catherine, Ophtalmologie, Paris  
Pr ZERAH Michel, Neurochirurgie, Paris  
Dr ZENATY Delphine, Pédiatrie, Paris

### **Groupe de lecture**

Dr BOULLU-SANCHIS Sylvie, Endocrinologue, Strasbourg  
Pr BOUTRY Nathalie, Radiologue, Lille  
Pr BRETON Pierre, Chirurgie maxillo-faciale, Lyon  
Dr CASADEVALL Marion, Médecin généraliste, Paris  
Pr COUDEYRE Emmanuel, Médecine physique et de réadaptation, Clermont-Ferrand

Pr COULY Gérard, Chirurgien maxillo-facial stomatologue, Paris  
Pr COUTANT Régis, Pédiatrie, Angers  
Dr DIEUX-COESLIER Anne, Génétique, Lille  
Pr DUBOUSSET Jean, Chirurgie orthopédique, Paris  
Pr DUCASSE Alain, Ophtalmologie, Reims  
Pr FEYDY Antoine, Radiologie, Paris  
Dr GENSBURGER Déborah, Rhumatologie, Lyon  
Pr GOUIN Francois, Chirurgie orthopédique, Nantes  
Dr GUILLOU Florence, Médecine physique et de réadaptation,  
Saint-Maurice  
Dr LAHLOU-LAFORET Khadija, Psychiatrie, Paris  
Pr LAREDO Jean-Denis, Radiologie, Paris  
Dr LAROUSSE Frédéric, Anatomopathologie, Paris  
Dr LE HEUZEY Marie-France, Psychiatrie enfants, Paris  
Pr LEGER Juliane, Endocrinologie, Paris  
Dr LEHEUP Bruno, Généticien, Nancy  
Dr LINGLART Agnès, Endocrinologue, Paris  
Pr MARTIN-DUVERNEUIL Nadine, Radiologie, Paris  
Dr MORIN Christian, Chirurgie orthopédique, Berck  
Pr NICOLLAS Richard, ORL, Marseille  
Pr REZNIK Yves, Endocrinologie, Caen  
Pr SALLES Jean-Pierre, Endocrinologie, Toulouse  
Dr SERET Patrick, Rhumatologue, Angers  
Pr SERRANO Elie, ORL, Toulouse

## Annexe 3. Lésions radiographiques évocatrices de dysplasie fibreuse

Les aspects radiographiques dépendent des proportions relatives de matrice osseuse protéique non minéralisée et de matrice minéralisée au sein de la lésion : plus ou moins transparentes ou condensantes, avec une matrice lésionnelle homogène ou hétérogène.

**Matrice :**

**tissulaire (transparente)**



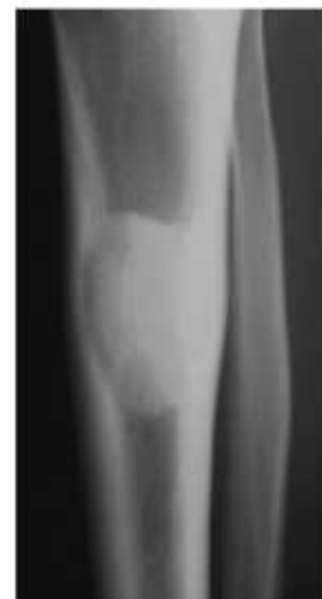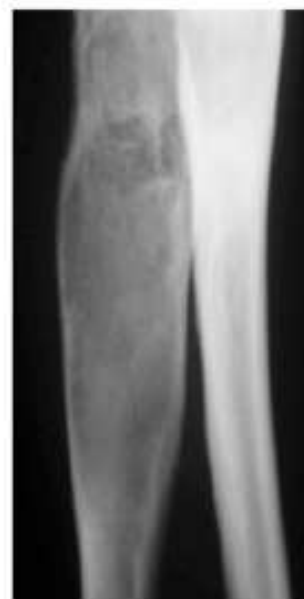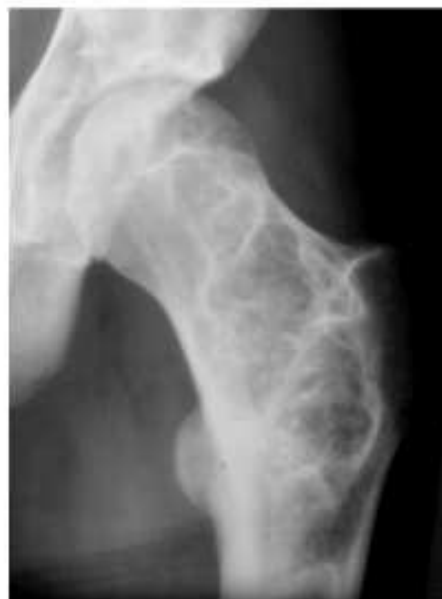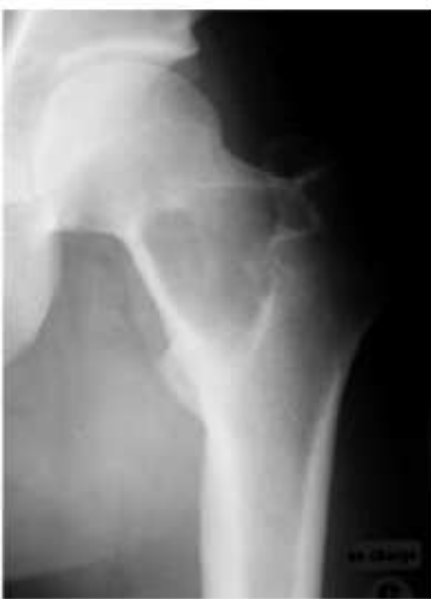**calcifiée (condensée)**

*clarté homogène ...*

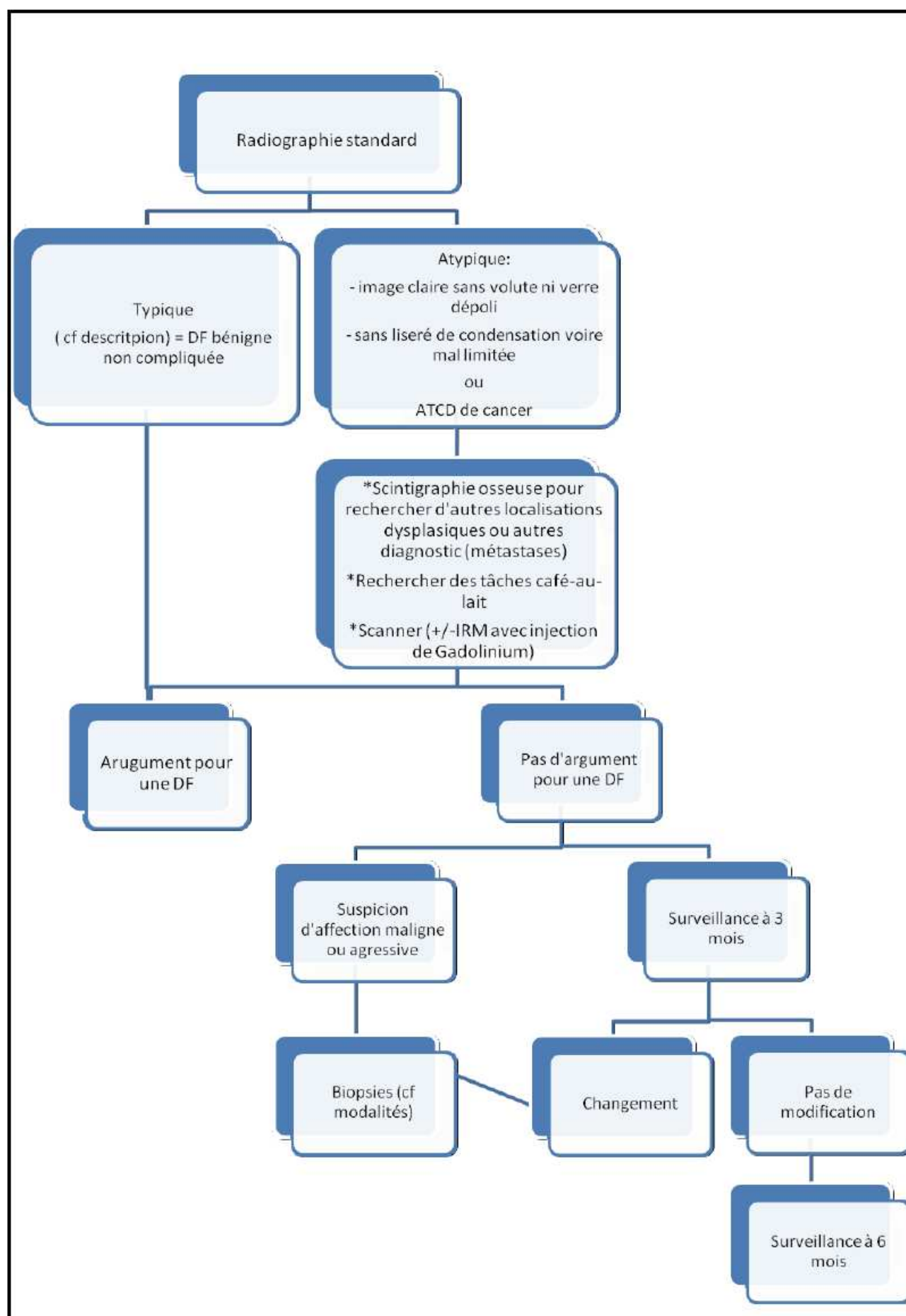
*volutés de fumée ...*

*verre dépoli ...*

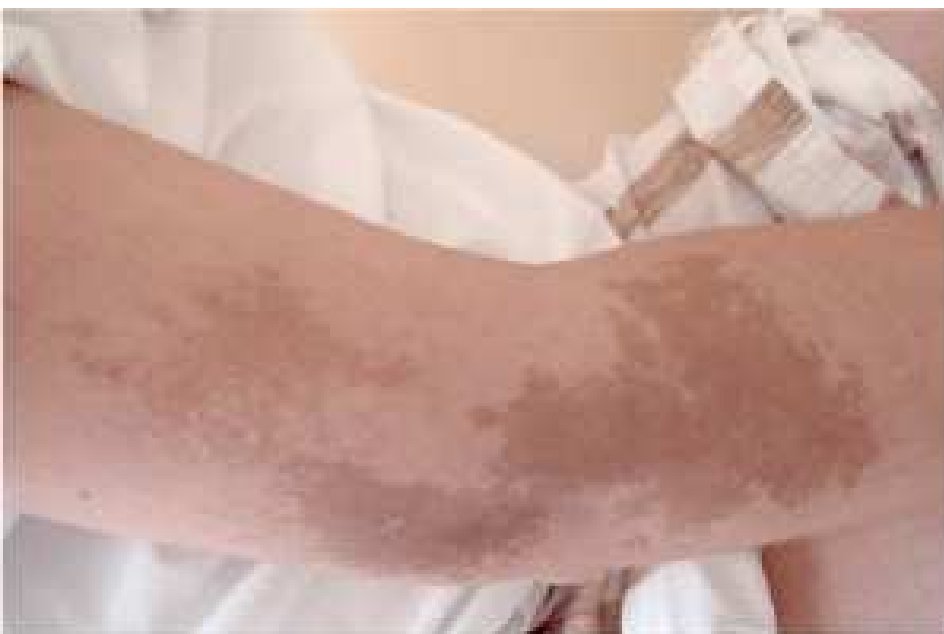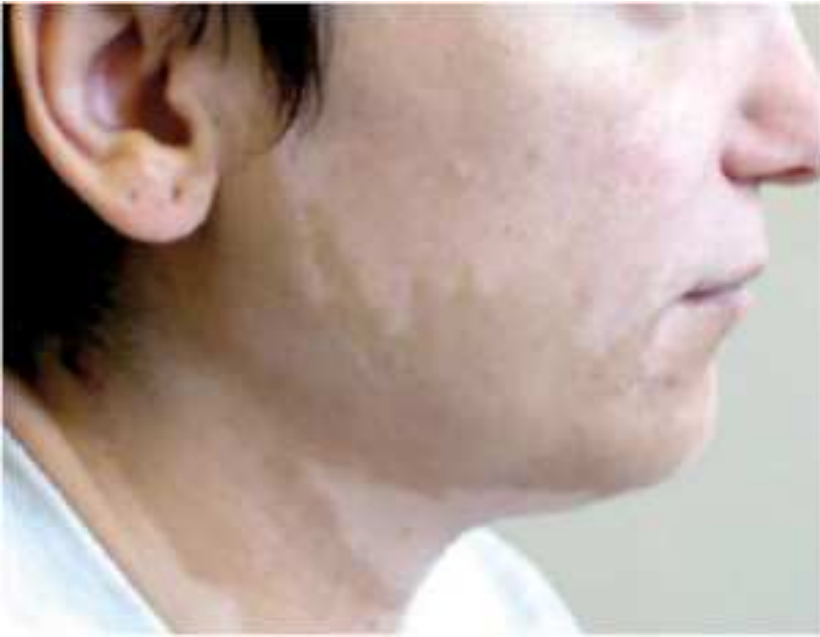*matrice ossifiée*



## Annexe 4. Stratégie diagnostique face à une image radiographique faisant évoquer une dysplasie fibreuse



## Annexe 5. Taches « café au lait »



## **Annexe 6. Modalités de la biopsie osseuse**

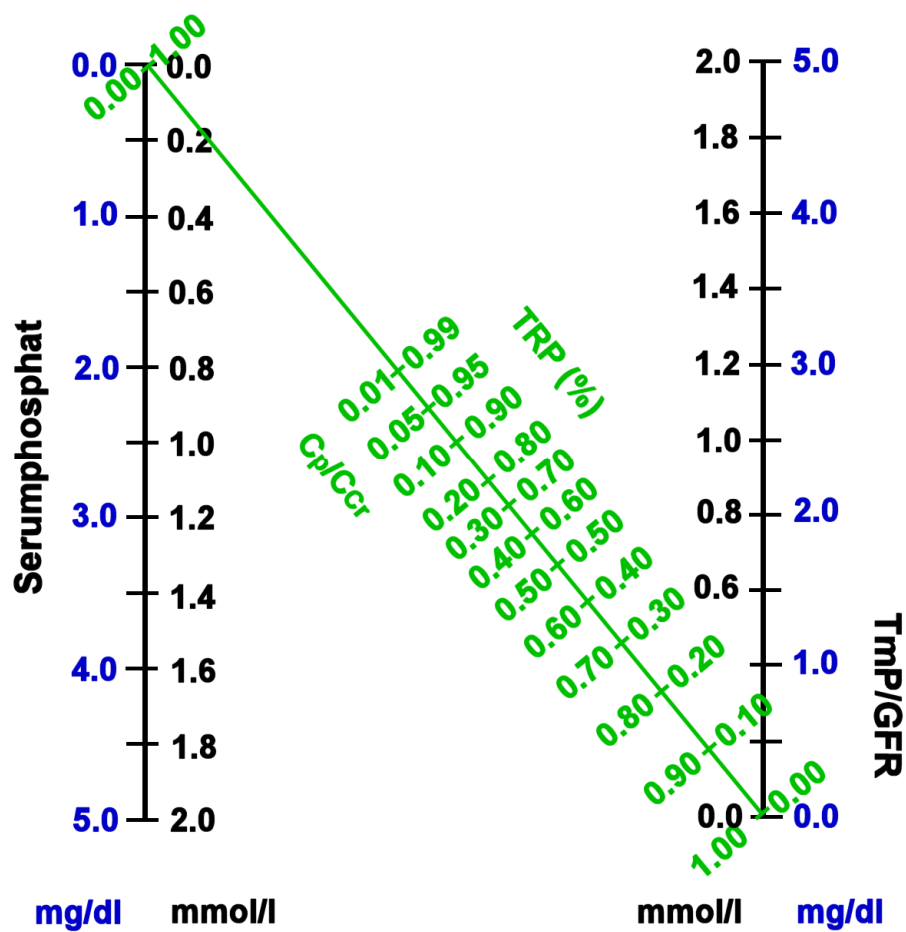
Les prélèvements par aspiration à l'aiguille fine ne sont pas recommandés du fait de leur très faible rentabilité et fiabilité.

On pourra éventuellement décider du meilleur endroit à biopsier après avoir réalisé une IRM avec injection de gadolinium et séquences dynamiques. La biopsie concernera alors préférentiellement la lésion osseuse prenant intensément et rapidement le contraste.

L'examen anatomopathologique doit être réalisé par un médecin compétent dans l'analyse de l'os. L'examen anatomopathologique sera complété par une recherche de la mutation en biologie moléculaire.

Au moins un prélèvement sera laissé à l'état frais (dans une compresse humide mais non plongé dans du soluté salé physiologique) et acheminé dans les meilleurs délais afin de permettre une congélation en vue d'une éventuelle étude en biologie moléculaire.

## Annexe 7. Mesure du taux maximal de réabsorption rapporté à la filtration glomérulaire [TmPi/ GFR] grâce au nomogramme de Bijvoet (Walton, 1975)



Walton RJ, Bijvoet OL. *Nomogram for derivation of renal threshold phosphate concentration.* Lancet. 1975 Aug 16;2(7929):309–310.

## **Annexe 8. Évaluation des atteintes neuro-sensorielles et maxillo-faciales**

Le type d'examens doit être orienté en milieu spécialisé (accord professionnel) :

- en cas d'atteinte des maxillaires (sinus, fosses nasales, cornets) : fibroscopie nasale, imagerie (tomodensitométrie et IRM) et un avis stomatologique sur les foyers infectieux dentaires potentiels ;
- en cas d'atteinte de l'os temporal : otoscopie, audiométrie, imagerie (tomodensitométrie, IRM) ;
- en cas d'atteinte de la région rétropharyngée : examen endobuccal à l'abaisse langue, fibroscopie pharyngo-laryngée, imagerie (tomodensitométrie, IRM) ;
- en cas d'atteinte du sphénoïde avec déformation ou hypertrophie osseuse, évaluation clinique ophtalmologique comportant : mesure de l'acuité visuelle, examen des pupilles à la recherche d'un déficit pupillaire afférent relatif du côté de la compression (dilatation paradoxale de la pupille quand on l'éclaire), fond d'œil à la recherche d'une pâleur papillaire homolatérale en cas de neuropathie optique, examen de la vision des couleurs (test de Farnsworth 15 Hue désaturé), examen du champ visuel ;
- pour l'examen du champ visuel, en fonction de l'âge du patient : champ visuel de Goldman cinétique chez l'enfant jusqu'à 7-8 ans et en cas d'atteinte hypophysaire ou champ visuel automatique (Humphrey) au-delà de 7-8 ans (accord professionnel) ;
- en cas d'atteinte orbitaire : tomodensitométrie avec clichés en fenêtre osseuses et coupes fines sur le canal optique ET IRM pour apprécier les parties molles, la position et le signal du nerf optique et la position du globe oculaire ;
- en cas d'atteinte mandibulaire, les experts recommandent un examen stomatologique spécialisé.



## **Annexe 9. Utilisation des bisphosphonates dans la dysplasie fibreuse – données disponibles**

Les preuves de l'efficacité des bisphosphonates dans les atteintes osseuses reposent essentiellement sur des séries ouvertes avec le pamidronate intraveineux et quelques observations isolées avec l'alendronate ou le zolédronate. Neuf études de la littérature ont été évaluées de façon détaillée, permettant de suggérer une diminution des douleurs dans 60 à 100 % des cas, dès le 1<sup>er</sup> ou 2<sup>ème</sup> cycle de traitement, et une disparition des douleurs dans plus de 60 % des cas. Deux études suggèrent une diminution du risque de fracture sous traitement. L'augmentation de la densité minérale osseuse sous traitement par bisphosphonates est plus importante au niveau des sites atteints de dysplasie fibreuse que du côté controlatéral sain. Sept études ont évalué l'efficacité des bisphosphonates sur l'aspect radiographique des lésions : diminution de la surface de la lésion lytique et/ou un épaissement de l'os cortical. L'amélioration radiographique est observée chez environ 50 % des patients, avec un suivi long, de 12 mois à 11 ans. Les marqueurs du remodelage osseux (CTX et PAL) sont un bon reflet de l'action des bisphosphonates sur la maladie. Dans la plupart des études analysées, est constatée une diminution des marqueurs du remodelage osseux (PAL, CTX, NTX, ostéocalcine, pyridinoline et déoxypyridinoline) sous traitement par bisphosphonates, dès la première perfusion, mais sans valeur prédictive d'une réponse favorable radiologique au traitement.

La tolérance des bisphosphonates a été bonne dans toutes les études sur la dysplasie fibreuse. Les effets secondaires les plus fréquemment décrits sont la fièvre et les douleurs osseuses transitoires après la première perfusion. Aucun cas d'ostéonécrose de la mâchoire n'a été rapporté, même lorsque le traitement par bisphosphonates était administré chez des patients ayant des lésions de dysplasie fibreuse crânio-faciale. Les études conduites chez des enfants ou adolescents en croissance ne signalent pas de retard de croissance. Une étude a évalué l'âge osseux en début et en fin de traitement, avec une progression normale. Des stries denses métaphysaires sont visibles sur les radiographies d'enfants en croissance traités par bisphosphonates : elles marquent chaque cycle de traitement, mais n'ont aucun impact sur la croissance ou la morphologie.

Un rapport sur les données maternelles et fœtales obtenues après un traitement prolongé par bisphosphonates avant la conception concerne les cas de trois femmes (dont deux atteintes de dysplasie fibreuse et une d'ostéogénèse imparfaite), ayant reçu un traitement par bisphosphonates, en moyenne pendant 1,4 an et arrêté entre 3 mois et 21 mois avant la conception. Les grossesses se sont déroulées sans complication maternelle ou fœtale. La croissance osseuse des enfants s'est faite normalement. Aucune anomalie biochimique (Ca, P, PTH, PAL, 25OHvitamineD) n'a été retrouvée, ni chez les mères, ni chez les enfants.

Des données plus complètes sont disponibles dans l'argumentaire scientifique disponible sur le site Internet du centre de référence.

## **Annexe 10. Précautions d'utilisation et surveillance d'un traitement par bisphosphonates dans la dysplasie fibreuse**

### **1. Grossesse et contraception**

Une contraception efficace doit être prescrite chez toute femme en âge de procréer pendant toute la durée du traitement par bisphosphonate (accord professionnel).

Le fait d'avoir reçu des bisphosphonates ne contre-indique pas une grossesse ultérieure. En cas de désir de grossesse :

- arrêter tout traitement par bisphosphonates six mois avant le début de la grossesse ;
- prévenir la patiente du risque de poussée douloureuse pendant la grossesse, du risque de césarienne en cas de dysplasie du bassin et/ou des cols fémoraux ;
- proposer une consultation de génétique (accord professionnel) ;
- en cas d'autonomie ovarienne, organiser une consultation avec un endocrinologue du centre de compétences ou du centre de référence (accord professionnel).

### **2. Surveillance bucco-dentaire et stomatologique**

Les bisphosphonates font l'objet d'un plan de gestion des risques, en raison du risque d'ostéonécrose de la mâchoire.

Les précautions bucco-dentaires et stomatologiques à respecter sont celles recommandées par l'AFSSAPS (Recommandations sur la prise en charge bucco-dentaire des patients traités par bisphosphonates, AFSSAPS, 2007) et l'AAOMS (*American Association of Oral Maxillofacial Surgeons*).

Le praticien doit prévenir son patient du risque potentiel de retard de cicatrisation osseuse et muqueuse en cas d'avulsion dentaire, de mise en place d'implants dentaires ou de chirurgie osseuse.

Le patient doit informer son dentiste, stomatologue ou chirurgien de son traitement par bisphosphonates.

### **3. Surveillance du traitement**

À chaque cure :

- un suivi clinique (douleurs, réactions pseudo-grippales post-perfusions, examen bucco-dentaire) ;

- des examens biologiques : dosages sanguins de calcémie, créatininémie vitamine 25(OH)D, phosphatase alcaline osseuse (formation osseuse), CTX (résorption osseuse).

Une fois par an : densitométrie osseuse : uniquement chez les patients ayant une atteinte ostéolytique de l'extrémité supérieure du fémur.

## **Annexe 11. Prévention et traitements chirurgicaux des atteintes osseuses**

La chirurgie réparatrice des déviations et des déformations squelettiques de l'enfant concerne principalement l'atteinte fémorale supérieure en coxa vara. Cette déformation doit être dépistée le plus précocément possible et être corrigée en milieu chirurgical orthopédique spécialisé (accord professionnel).

Les autres déformations squelettiques des os longs dans les formes polyostotiques sont traitées par des ostéotomies multiples de réaxation et avec des embrochages centromédullaires à effet télescopique. La prévention des fractures et des déformations des os longs chez l'enfant passe par la réalisation d'ostéosynthèses par embrochage centromédullaire avec effet télescopique, ce qui réduit de façon significative l'incidence des fractures à répétition et les phénomènes algiques.

Devant une déformation rachidienne sévère chez un enfant, l'atteinte neurologique doit être évaluée de principe : examen clinique, IRM. Chez les patients atteints d'une cypho-scoliose sévère, les experts recommandent un traitement orthopédique chez un enfant en croissance et la discussion d'une arthrodeuse vertébrale lorsque la maturation osseuse est suffisamment avancée.

La chirurgie réparatrice des déviations et des déformations squelettiques (coxa vara ou déformations tibiales) de l'adulte est complexe et doit être discutée en milieu orthopédique spécialisé.

Pour les déformations des os longs chez l'adulte, les experts recommandent de réaliser les ostéosynthèses post-ostéotomies par un enclouage centromédullaire (accord professionnel).

La chirurgie préventive des sites fracturaires chez l'adulte peut être discutée pour certaines lésions osseuses qui peuvent nécessiter une ostéosynthèse préventive de par leur étendue, l'atteinte des corticales ainsi que leur localisation à des zones du squelette soumises à de fortes contraintes mécaniques. La discussion est menée en milieu orthopédique spécialisé, au mieux au sein d'un centre de référence ou de compétences. Dans ce cas, il est préférable d'utiliser un matériel de synthèse centromédullaire. Le matériel de synthèse doit ponter en totalité la zone pathologique et se terminer plusieurs centimètres en dessous de celle-ci. Si un comblement osseux de la lésion dysplasique est associé à l'ostéosynthèse, celui-ci doit être, de préférence, cortico-spongieux

avec des allogreffes. Le curetage-comblement isolé, sans ostéosynthèse, des lésions de dysplasie fibreuse n'est pas recommandé.

Chez l'enfant, le curetage-comblement (greffon cortical) peut être indiqué dans les formes localisées, en particulier à l'extrémité supérieure du fémur, éventuellement avec une ostéosynthèse associée.

Pour la réparation des fractures chez l'enfant et l'adolescent, un simple traitement orthopédique peut être tenté, en particulier pour toutes les fractures simples de l'enfant jeune. Pour l'enfant plus âgé et sur des localisations où il existe une fragilité potentielle avec des déformations diaphysaires, les embrochages centromédullaires peuvent être indiqués. Il paraît souhaitable d'adapter ces embrochages en leur donnant un effet télescopique. D'une façon générale, les synthèses par plaque vissée ne sont pas recommandées, sauf dans des formes où les lésions sont très localisées. Les vis offrent une fixation de médiocre qualité dans le tissu fibreux.

En cas de fracture, un traitement orthopédique peut être envisagé chez l'adulte pour certaines fractures des membres inférieurs non déplacées ou des fractures de fatigue. Il est plus fréquent pour des localisations aux membres supérieurs. Les fractures sur dysplasie fibreuse seront prises en charge selon les principes habituels de l'ostéosynthèse en prenant compte la particularité de cette pathologie : le montage doit être stable, si possible venir s'ancrer en os sain, à distance de la zone pathologique, et toujours protéger l'intégrité du segment osseux opéré.

## **Annexe 12. Coordonnées du(des) centre(s) de référence, de compétences et de l'association de patients**

### **1. Centres de référence**

Centre de référence des dysplasies fibreuses des os

Coordonnateur : Pr Roland CHAPURLAT

CHU de Lyon Hôpital Édouard Herriot

Service de rhumatologie et de pathologie osseuse

5, place d'Arsonval

69437 Lyon CEDEX 03

Tel :

Centre de référence des maladies osseuses constitutionnelles

Coordonnateur : Dr Martine LE MERRER

AP-HP Hôpital Necker - Enfants malades

Service de génétique médicale

149, rue de Sèvres

75743 Paris CEDEX 15

Tel :

Centre de référence des maladies endocriniennes rares de la croissance

Coordonnateur : Pr Juliane LÉGER

CHU Hôpital Robert Debré

Service d'endocrinologie diabétologie pédiatrique

48, boulevard Sérurier

75935 Paris CEDEX 19

### **2. Centres de compétences**

#### Centres de compétences dysplasie fibreuse

<b>Strasbourg</b>	Dr Bérénice DORAY (03 88 12 81 20) <a href="mailto:berenice.doray@chu-strasbourg.fr">berenice.doray@chu-strasbourg.fr</a>
<b>Clermont-Ferrand</b>	Dr Christine FRANCANET (04 73 75 00 01) <a href="mailto:cfrancannet@chu-clermontferrand.fr">cfrancannet@chu-clermontferrand.fr</a>

<b>Rennes</b>	Pr Philippe VIOLAS (02 99 28 43 21) <a href="mailto:philippe.violas@chu-rennes.fr">philippe.violas@chu-rennes.fr</a>
<b>Limoges</b>	Pr Dominique MOULIES nique.moulies@chu-limoges.fr
<b>Toulouse</b>	Pr Jean-Pierre SALLES (05 34 55 85 55) <a href="mailto:salle.jp@chu-toulouse.fr">salle.jp@chu-toulouse.fr</a>
<b>Nancy</b>	Pr Pierre JOURNEAU (03 83 15 47 07) <a href="mailto:p.journeau@chu-nancy.fr">p.journeau@chu-nancy.fr</a>
<b>Lille</b>	Dr Anne DIEUX-COESLIER (03 21 69 11 06) a-coeslier@chru-lille fr
<b>Caen</b>	Pr J.F MALLET (02 31 06 44 86) <a href="mailto:mallet-JF@chu-caen.fr">mallet-JF@chu-caen.fr</a>
<b>Nantes</b>	Dr A. DAVID (02 40 08 32 45) albert.david@chu-nantes.fr
<b>Marseille</b>	Dr Sabine SIGAUDY (04 91 38 67 49) <a href="mailto:sabine.sigaudy@ap-hm.fr">sabine.sigaudy@ap-hm.fr</a>
<b>Nice</b>	Dr J. GRIFFET (04 92 03 61 28) <a href="mailto:griffet.j@chu-nice.fr">griffet.j@chu-nice.fr</a>
<b>Réunion</b>	Dr J-M LAVILLE (02 62 90 54 90) <a href="mailto:chir-infantile@chr-reunion.fr">chir-infantile@chr-reunion.fr</a>
<b>Montpellier</b>	Pr P. SARDA (04 67 33 65 64) <a href="mailto:p-sarda@chu-montpellier.fr">p-sarda@chu-montpellier.fr</a>



Centre de compétences Maladies endocriniennes de la croissance

Ville		E-mail
<b>Strasbourg</b>	Ped	<a href="mailto:sylvie.soskin@chru-strasbourg.fr">sylvie.soskin@chru-strasbourg.fr</a>
	Adulte	<a href="mailto:nathalie.jeandidier@chru-strasbourg.fr">nathalie.jeandidier@chru-strasbourg.fr</a>
<b>Bordeaux</b>	Ped	<a href="mailto:pascal.barat@chu-bordeaux.fr">pascal.barat@chu-bordeaux.fr</a>
	Adulte	<a href="mailto:antoine.tabarin@chu-bordeaux.fr">antoine.tabarin@chu-bordeaux.fr</a>
<b>Clermont-Ferrand</b>	Ped	<a href="mailto:hcarla@chu-clermontferrand.fr">hcarla@chu-clermontferrand.fr</a>
	Adulte	<a href="mailto:itauveron@chu-clermontferrand.fr">itauveron@chu-clermontferrand.fr</a>
<b>Dijon</b>	Ped	<a href="mailto:frederic.huet@chu-dijon.fr">frederic.huet@chu-dijon.fr</a>
	Adulte	<a href="mailto:bruno.verges@chu-dijon.fr">bruno.verges@chu-dijon.fr</a>
<b>Rennes</b>	Ped	<a href="mailto:marc.de.kerdanet@chu-rennes.fr">marc.de.kerdanet@chu-rennes.fr</a>
<b>Brest</b>	Ped	<a href="mailto:chantal.metz@chu-brest.fr">chantal.metz@chu-brest.fr</a>
	Adulte	<a href="mailto:veronique.kerlan@univ-brest.fr">veronique.kerlan@univ-brest.fr</a>
<b>Lorient</b>	Ped	<a href="mailto:c.naud-saudreau@ch-bretagne-sud.fr">c.naud-saudreau@ch-bretagne-sud.fr</a>
<b>Tours</b>	Ped	<a href="mailto:m.pepin-donat@chu-tours.fr">m.pepin-donat@chu-tours.fr</a>
	Adulte	<a href="mailto:lecomte@med.univ-tours.fr">lecomte@med.univ-tours.fr</a>
<b>Reims</b>	Ped	<a href="mailto:pfsouchon@chu.reims.fr">pfsouchon@chu.reims.fr</a>
	Adulte	<a href="mailto:bdelemer@chu-reims.fr">bdelemer@chu-reims.fr</a>
<b>Besançon</b>	Ped	<a href="mailto:Bertrand.anne-marie@wanadoo.fr">Bertrand.anne-marie@wanadoo.fr</a>
	Adulte	<a href="mailto:alfred.penfornis@univ-fcomte.fr">alfred.penfornis@univ-fcomte.fr</a>
<b>Montpellier</b>	Ped	<a href="mailto:c-sultan@chu-montpellier.fr">c-sultan@chu-montpellier.fr</a>
	Adulte	<a href="mailto:j-bringer@chu-montpellier.fr">j-bringer@chu-montpellier.fr</a>
<b>Nancy</b>	Ped	<a href="mailto:b.leheup@chu-nancy.fr">b.leheup@chu-nancy.fr</a>
	Adulte	<a href="mailto:g.weryha@chu-nancy.fr">g.weryha@chu-nancy.fr</a>
<b>Lille</b>	Ped	<a href="mailto:jweill@chru-lille.fr">jweill@chru-lille.fr</a>
	Adulte	<a href="mailto:jl-wemeau@chru-lille.fr">jl-wemeau@chru-lille.fr</a>
<b>Nantes</b>	Ped	<a href="mailto:sabine.baron@chu-nantes.fr">sabine.baron@chu-nantes.fr</a>
	Adulte	<a href="mailto:bernard.charbonnel@univ-nantes.fr">bernard.charbonnel@univ-nantes.fr</a>
<b>Amiens</b>	Ped	<a href="mailto:bony.helene@chu-amiens.fr">bony.helene@chu-amiens.fr</a>
	Adulte	<a href="mailto:desailoud.rachel@chu-amiens.fr">desailoud.rachel@chu-amiens.fr</a>
<b>Nice</b>	Ped	<a href="mailto:wagner.k@chu-nice.fr">wagner.k@chu-nice.fr</a>
	Ped	<a href="mailto:elisabeth.baechler@lenval.com">elisabeth.baechler@lenval.com</a>
	Adulte	<a href="mailto:fenichel.p@chu-nice.fr">fenichel.p@chu-nice.fr</a>
<b>Saint-Étienne</b>	Ped	<a href="mailto:odile.richard@chu-st-etienne.fr">odile.richard@chu-st-etienne.fr</a>
<b>Grenoble</b>	Adulte	<a href="mailto:OlivierChabre@chu-grenoble.fr">OlivierChabre@chu-grenoble.fr</a>
	Ped	<a href="mailto:CDupuis2@chu-grenoble.fr">CDupuis2@chu-grenoble.fr</a>

## Centre de compétences Maladies osseuses constitutionnelles

<b>Strasbourg</b>	Dr Bérénice DORAY Mail : <a href="mailto:Berenice.Doray@chru-strasbourg.fr">Berenice.Doray@chru-strasbourg.fr</a> Secrétariat : 03 88 12 81 20
<b>Clermont-Ferrand</b>	Dr Christine FRANCANNET Mail : <a href="mailto:cfrancannet@chu-clermontferrand.fr">cfrancannet@chu-clermontferrand.fr</a> Secrétariat : 04 73 75 06 54
<b>Rennes</b>	Dr Philippe VIOLAS Mail : <a href="mailto:philippe.violas@chu-rennes.fr">philippe.violas@chu-rennes.fr</a> Secrétariat : 02 99 28 43 21 (poste 87284)
<b>Saint-Denis (La Réunion)</b>	Dr Jean-Marc LAVILLE Mail : <a href="mailto:chir-infantile@chr-fguyon.fr">chir-infantile@chr-fguyon.fr</a> Secrétariat : 02 62 90 54 90
<b>Montpellier</b>	Pr Pierre SARDA Mail : <a href="mailto:p-sarda@chu-montpellier.fr">p-sarda@chu-montpellier.fr</a> Secrétariat : 04 67 33 65 64
<b>Limoges</b>	Pr Dominique MOULIES Secrétariat : 05 55 05 86 84
<b>Vandoeuvre-lès- Nancy</b>	Dr JOURNEAU Mail : <a href="mailto:p.journeau@chu-nancy.fr">p.journeau@chu-nancy.fr</a> Secrétariat : 03 83 15 47 07
<b>Toulouse</b>	Pr Jean Pierre SALLES Mail : <a href="mailto:salles.jp@chu-toulouse.fr">salles.jp@chu-toulouse.fr</a> Secrétariat : 05 34 55 85 55
<b>Nice</b>	Pr J. GRIFFET Mail : <a href="mailto:griffet.j@chu-nice.fr">griffet.j@chu-nice.fr</a> Secrétariat : 04 92 03 61 28
<b>Lille</b>	Dr Anne DIEUX-COESLIER Mail : <a href="mailto:a-coeslier@chru-lille.fr">a-coeslier@chru-lille.fr</a> Secrétariat : 03 20 44 49 11
<b>Caen</b>	Pr Jean-François MALLET Mail : <a href="mailto:mallet-jf@chu-caen.fr">mallet-jf@chu-caen.fr</a> Secrétariat : 02 31 06 44 86
<b>Marseille</b>	Dr Sabine SIGAUDY Mail : <a href="mailto:sabine.sigaudy@ap-hm.fr">sabine.sigaudy@ap-hm.fr</a> Secrétariat : 04 91 38 67 49
<b>Nantes</b>	Dr Albert DAVID Mail : <a href="mailto:albert.david@chu-nantes">albert.david@chu-nantes</a> Secrétariat : 02 40 08 32 45
<b>Grenoble</b>	Pr Patrick EDERY Mail : <a href="mailto:patrick.edery@chu-lyon.fr">patrick.edery@chu-lyon.fr</a> Tél. : 04 76 76 54 82
<b>Lyon</b>	Pr Patrick EDERY
<b>Saint-Étienne</b>	Pr Patrick EDERY

### **3. Association de patients**

ASSYMCAL (Association des malades porteurs du syndrome de McCune-Albright, de dysplasie fibreuse des os)

20, rue Étienne Milan

13008 Marseille

Tél. / Fax : 04 91 22 88 69 - Port : 06 76 34 15 59

Internet : [www.assymcal.org](http://www.assymcal.org)

E-mail : [assymcal@orange.fr](mailto:assymcal@orange.fr)

## Références bibliographiques

1. R D. Chapurlat , P. Orcel .  
Fibrous dysplasia of bone and McCune–Albright syndrome. *Best Practice & Research Clinical Rheumatology*, 2008; 22 ( 1): 55–69.
2. C. E Dumitrescu and M. T Collins. McCune-Albright syndrome. *Orphanet Journal of Rare Diseases*, 2008 May 19; 3:12
3. MacDonald-Jankowski D. Fibrous dysplasia in the jaws of a Hong-Kong population: radiographic presentation and systematic review. *Dentomaxillofac Radiol*. 1999 Jul; 28(4):195-202.
4. Weinstein LS, Shenker A, Gejman PV et al. Activating mutations of the stimulatory G protein in the McCune–Albright syndrome. *The New England Journal of Medicine* 1991; 325: 1688–1695.
5. Weinstein LS, Chen M, Liu J. Gs(alpha) mutations and imprinting defects in human disease. *Ann N Y Acad Sci*. 2002 Jun; 968:173-97
6. Shenker A, Weinstein LS, Moran A et al. Severe endocrine and non endocrine manifestations of the McCune–Albright syndrome associated with activating mutations of stimulatory G protein GS. *The Journal of Pediatrics* 1993; 123: 509–518.
7. [Ringel MD](#), [Schwindinger WF](#), [Levine MA](#). Clinical implications of genetic defects in G proteins. The molecular basis of McCune-Albright syndrome and Albright hereditary osteodystrophy. [Medicine \(Baltimore\)](#). 1996 Jul;75(4):171-84.
8. [Pollandt K](#), [Engels C](#), [Kaiser E](#), et al. Galpha gene mutations in monostotic fibrous dysplasia of bone and fibrous dysplasia-like low-grade central osteosarcoma. [Virchows Arch](#). 2001 Aug;439(2):170-5.
9. Harris Wh, Dudley Hr Jr, Barry Rj. The natural history of fibrous dysplasia. An orthopaedic, pathological, and roentgenographic study. *J Bone Joint Surg Am*. 1962 Mar;44-A:207-33
10. Leet AI, Chebli C, Kushner H, Chen CC et al. Fracture incidence in polyostotic fibrous dysplasia and the McCune-Albright syndrome. *J*

- Bone Miner Res 2004, 19:571-577.
11. Leet AI, Magur E, Lee JS, Wientroub S, Robey PG, Collins MT: Fibrous dysplasia in the spine: prevalence of lesions and association with scoliosis. *J Bone Joint Surg Am* 2004, 86-A(3):531-537.
  12. [Przybylski GJ](#), [Pollack IF](#), [Ward WT](#). Monostotic fibrous dysplasia of the thoracic spine. A case report. *Spine (Phila Pa 1976)*. 1996 Apr 1;21(7):860-5.
  13. [Marshman LA](#), [David KM](#), [O'Donovan DG](#), [Chawda SJ](#). Fibrous dysplasia of the cervical spine presenting as a pathological fracture. *Br J Neurosurg*. 2004 Oct;18(5):527-33.
  14. [Schoenfeld AJ](#), [Koplin SA](#), [Garcia R](#), [Hornicek FJ](#), [Mankin HJ](#), [Raskin KA](#), [Springfield D](#), [Rosenberg AE](#), [Schwab JH](#). Monostotic fibrous dysplasia of the spine: a report of seven cases. *J Bone Joint Surg Am*. 2010 Apr;92(4):984-8.
  15. Lustig LR, Holliday MJ, McCarthy EF, Nager GT. Fibrous dysplasia involving the skull base and temporal bone. *Arch Otolaryngol Head Neck Surg* 2001; 127:1239-47.
  16. Palacios E, Rojas R, Ramirez G. Intracerebral abscess secondary to frontal mucocele with underlying fibrous dysplasia. *Ear Nose Throat J* 2004; 83: 224-5.
  17. Matsuzaka K, Shimono M, Uchiyama T et al. Lesions related to the formation of bone, cartilage or cementum arising in the oral area: a statistical study and review of the literature. *Bull Tokyo Dent Coll*. 2002 Aug;43(3):173-80.
  18. Franco, F, Spencer, L, Pinheiro, A et al; Craniofacial fibrous dysplasia review of the literature and experience last 10 years. *Craniofacial surgery: proceedings of the twelfth international congress of the international society of craniofacial surgery* 2007; 211-213
  19. [Freitas PE](#), [Ribeiro TR](#), [Coutinho MF](#), et al. Fibrous dysplasia of the skull: neurologic manifestations. *Arq Neuropsiquiatr*. 1989 Jun;47(2):187-91.
  20. [Bolger WE](#), [Ross AT](#); McCune-Albright syndrome: a case report and review of the

- literature. [Int J Pediatr Otorhinolaryngol.](#) 2002 Aug 1;65(1):69-74.
21. [Mahapatra AK](#), [Gupta PK](#), [Ravi RR](#). Craniofacial surgery and optic canal decompression in adult fibrous dysplasia. [Neuro India.](#) 2003 Mar;51(1):123-4.
22. Ferretti C, Coleman H, Dent M, Altini M. Cystic degeneration in fibrous dysplasia of the jaws: a case report. *Oral Surg Oral Med Oral Pathol Oral Radiol Endod.* 1999 Sep;88(3):337-42.
23. [Davies ML](#), [HYPERLINK "http://www.ncbi.nlm.nih.gov/pubmed?term=%22Macpherson%20P%22%5BAuthor%5D" \[Macpherson P\]\(#\). Fibrous dysplasia of the skull: disease activity in relation to age. \[HYPERLINK "javascript:AL\\\_get\\(this,%20'jour',%20'Br%20J%20Radiol.'\\);" \o "The British journal of radiology." \\[Br J Radiol.\\]\\(#\\) 1991 Jul; 64\\(763\\):576-9.\]\(#\)](#)
24. [Tehranzadeh J](#), [Fung Y](#), [Donohue M](#), et al. Computed tomography of Paget disease of the skull versus fibrous dysplasia. [Skeletal Radiol.](#) 1998 Dec;27(12):664-72.
25. [Regezi JA](#). Odontogenic cysts, odontogenic tumors, fibrous, and giant cell lesions of the jaws. [Mod Pathol.](#) 2002 Mar;15(3):331-41.
26. [Hornyak M](#), [Digre K](#), [Couldwell W](#). Neuro-ophthalmologic manifestations of benign anterior skull base lesions. [Postgrad Med.](#) 2009 Jul;121(4):103-14.
27. [Cutler CM](#), [Lee JS](#), [Butman JA](#), [FitzGibbon EJ](#), [Kelly MH](#), [Brillante BA](#), [Feuillan P](#), [Robey PG](#), [DuFresne CR](#), [Collins MT](#)) . Long-term outcome of optic nerve encasement and optic nerve decompression in patients with fibrous dysplasia: risk factors for blindness and safety of observation. *Neurosurgery* 2006 Nov;59(5):1011-7; discussion 1017-8
28. [Rahman AM](#), [Madge SN](#), [Billing K](#), et al. [HYPERLINK "http://www.ncbi.nlm.nih.gov/pubmed/19182771" \[Craniofacial fibrous dysplasia: clinical characteristics and long-term outcomes. \\[Eye \\\(Lond\\\).\\]\\(#\\) 2009 Dec;23\\(12\\):2175-81.\]\(#\)](#)

29. [Foster CM](#), [Feuillan P](#), [Padmanabhan V](#), et al. Ovarian function in girls with McCune-Albright syndrome. [Pediatr Res](#). 1986 Sep;20(9):859-63.
30. Pienkowski C, Lumbroso S, Bieth E, Sultan C, Rochiccioli P, Tauber M. Recurrent ovarian cyst and mutation of the Gs alpha gene in ovarian cyst fluid cells: what is the link with McCune-Albright syndrome? *Acta Paediatr*. 1997 Sep;86(9):1019-21
31. Coutant R, Lumbroso S, Rey R, Lahlou N, Venara M, Rouleau S, Sultan C, Limal JM. Macroorchidism due to autonomous hyperfunction of Sertoli cells and G(s)alpha gene mutation: an unusual expression of McCune-Albright syndrome in a prepubertal boy. *J Clin Endocrinol Metab*. 2001 Apr;86(4):1778-81.
32. Savas Erdeve S, Balta H, Balta Z, Dallar Y 2006. Testicular microlithiasis and McCune-Albright syndrome. *J Pediatr* 148:422; author reply 422-423
33. Wasniewska M, De Luca F, Bertelloni S, Matarazzo P, Weber G, Crisafulli G, Valenzise M, Lala R 2004 Testicular microlithiasis: an unreported feature of McCune-Albright syndrome in males. *J Pediatr* 145:670-672
34. Peterson AC, Bauman JM, Light DE, McMann LP, Costabile RA 2001. The prevalence of testicular microlithiasis in an asymptomatic population of men 18 to 35 years old. *J Urol* 166:2061-2064
35. Papadopoulou M, Doula S, Kitsios K, Kaltsas T, Kosta K 2006. A boy with McCune-Albright syndrome associated with GH secreting pituitary microadenoma. Clinical findings and response to treatment. *Hormones (Athens)* 5:205-209
36. Almeida JP, Albuquerque LA, Ferraz CL, Mota I, Gondim J, Ferraz TM 2009. McCune-Albright syndrome and acromegaly: hormonal control with use of cabergoline and long-acting somatostatin--case report. *Arq Bras Endocrinol Metabol* 53:102-106
37. Queirolo S, Gallarotti F, Capuano E, Garre ML, Spaziante R, Di Battista E 2009 . Gigantism with pituitary macroadenoma: an unusual variant of McCune-Albright

- syndrome. J Pediatr Endocrinol Metab 22:177-179
38. Zumkeller W, Jassoy A, Lebek S, Nagel M 2001 Clinical, endocrinological and radiography features in a child with McCune-Albright syndrome and pituitary adenoma. J Pediatr Endocrinol Metab 14:553-559
39. Sakaki S, Yokoyama S, Mamitsuka K, Nakayama M, Goto M, Kuratsu J 1999 A case of pituitary adenoma associated with McCune-Albright syndrome. Pituitary 1:297-302.
40. Mastorakos G, Mitsiades NS, Doufas AG, Koutras DA 1997 Hyperthyroidism in McCune-Albright syndrome with a review of thyroid abnormalities sixty years after the first report. Thyroid 7:433-439.
41. Lair-Milan F, Bleviec GL, Carel JC, Chaussain JL, Adamsbaum C.  HYPERLINK "http://www.ncbi.nlm.nih.gov/pubmed/8657483"  Thyroid sonographic abnormalities in McCune-Albright syndrome. Pediatr Radiol. 1996;26(6):424-6.
42. Gessl A, Freissmuth M, Czech T, Matula C, Hainfellner JA, Buchfelder M, Vierhapper H.  HYPERLINK "http://www.ncbi.nlm.nih.gov/pubmed/7962285"  Growth hormone-prolactin-thyrotropin-secreting pituitary adenoma in atypical McCune-Albright syndrome with functionally normal Gs alpha protein. J Clin Endocrinol Metab. 1994 Oct;79(4):1128-34
43. Brown RJ, Kelly MH, Collins MT. Cushing syndrome in the McCune-Albright syndrome. J Clin Endocrinol Metab 2010 95:1508-1515
44. [Kirk JM](#), [Brain CE](#), [Carson DJ](#), [Hyde JC](#), [Grant DB](#). Cushing's syndrome caused by nodular adrenal hyperplasia in children with McCune-Albright syndrome. [J Pediatr](#). 1999 Jun;134(6):789-92.
45. Henry A.  HYPERLINK "http://www.ncbi.nlm.nih.gov/pubmed/5770409"  Monostotic fibrous dysplasia. J Bone Joint Surg Br. 1969 May;51(2):300-6.
46. Ippolito E, Bray EW, Corsi A, De Maio F, Exner UG, Robey PG, Grill F, Lala R, Massobrio M, Pinggera O, Riminucci M,



- Snela S, Zambakidis C, Bianco P; European Pediatric Orthopaedic Society. □ HYPERLINK "http://www.ncbi.nlm.nih.gov/pubmed/12703030" □ Natural history and treatment of fibrous dysplasia of bone: a multicenter clinicopathologic study promoted by the European Pediatric Orthopaedic Society. J Pediatr Orthop B. 2003 May;12(3):155-77.
47. [Tokano H](#), [Sugimoto T](#), [Noguchi Y](#), [Kitamura K](#). Sequential computed tomography images demonstrating characteristic changes in fibrous dysplasia. J [Laryngol Otol](#). 2001 Sep;115(9):757-9.
48. Yonetsu K, Nakamura T. □ HYPERLINK "http://www.ncbi.nlm.nih.gov/pubmed/11566709" □ CT of calcifying jaw bone diseases. AJR Am J Roentgenol. 2001 Oct;177(4):937-43
49. Jee WH, Choi KH, Choe BY, Park JM, Shinn KS. □ HYPERLINK "http://www.ncbi.nlm.nih.gov/pubmed/8956590" □ Fibrous dysplasia: MR imaging characteristics with radiopathologic correlation. AJR Am J Roentgenol. 1996 Dec;167(6):1523-7
50. Muraoka H, Ishihara A, Kumagai J □ HYPERLINK "http://www.ncbi.nlm.nih.gov/pubmed/11137371" □ Fibrous dysplasia with cystic appearance in maxillary sinus. Auris Nasus Larynx. 2001 Jan;28(1):103-5.
51. Sirvanci M, Karaman K, Onat L, Duran C, Ulusoy OL. □ HYPERLINK "http://www.ncbi.nlm.nih.gov/pubmed/12389136" □ Monostotic fibrous dysplasia of the clivus: MRI and CT findings. Neuroradiology. 2002 Oct;44(10):847-50. Epub 2002 Sep 18.
52. Martin S. et al ; A possible cause of multiple intramuscular masses: Mazabraud's syndrome. Eur.Radiol, 2008.
53. P. MacFarlane et al. ; An aggressive case of Mazabraud's syndrome. EJSO 33 (2007) 1087-1089.
54. A. Tagliafico et al. Clinical overlap between Mazabraud and McCune Albright syndromes. J Ultrasound Med 2009.
55. McLaughlin A. et al.; Correlative imaging in atypical

- case of Mazabraud syndrome. *AJR Am J Roentgenol*, 2007.
56. Kabukcuoglu F. et al; Mazabraud's syndrome: intramuscular myxoma associated with fibrous dysplasia. 2004
57. Iwasko N. et al.; Imaging findings in Mazabraud's syndrome : 7 new cases. *Skeletal Radiol* 2002.
58. Delaney D, Diss TC, Presneau N, Hing S, Berisha F, Idowu BD, O'Donnell P, Skinner JA, Tirabosco R, Flanagan AM. GNAS1 mutations occur more commonly than previously thought in intramuscular myxoma. *Mod Pathol*. 2009 May;22(5):718-24. Epub 2009 Mar 13.
59. Huening MA, Reddy S, Dodd LG. Fine-needle aspiration of fibrous dysplasia of bone: a worthwhile endeavor or not? *Diagn Cytopathol*. 2008 May;36(5):325-30.
60. Riminucci M, Liu B, Corsi A, Shenker A, Spiegel AM, Robey PG, Bianco P. The histopathology of fibrous dysplasia of bone in patients with activating mutations of the Gs alpha gene: site-specific patterns and recurrent histological hallmarks. *J Pathol*. 1999 Jan;187(2):249-58.
61. Ishida T, Dorfman HD. Massive chondroid differentiation in fibrous dysplasia of bone (fibrocartilaginous dysplasia). *Am J Surg Pathol*. 1993 Sep;17(9):924-30.
62. Bertoni F, Fernando Arias L, Alberghini M, Bacchini P. Fibrous dysplasia with degenerative atypia: a benign lesion potentially mistaken for sarcoma. *Arch Pathol Lab Med*. 2004 Jul;128(7):794-6.
63. Heim-Hall JM, Williams RP. Liposclerosing myxofibrous tumour: a traumatized variant of fibrous dysplasia? Report of four cases and review of the literature. *Histopathology*. 2004 Oct;45(4):369-76.
64. Corsi A, De Maio F, Ippolito E, Cherman N, Gehron Robey P, Riminucci M, Bianco P. Monostotic fibrous dysplasia of the proximal femur and liposclerosing myxofibrous tumor: which one is which? *J Bone Miner Res*. 2006 Dec;21(12):1955-8.
65. Toyosawa S, Yuki M, Kishino M, Ogawa Y, Ueda T, Murakami S, Konishi E, Iida

- S, Kogo M, Komori T, Tomita Y.  
Ossifying fibroma vs fibrous dysplasia of the jaw: molecular and immunological characterization. *Mod Pathol.* 2007 Mar;20(3):389-96.
66. Maki M, Saitoh K, Horiuchi H, Morohoshi T, Fukayama M, Machinami R.  
Comparative study of fibrous dysplasia and osteofibrous dysplasia: histopathological, immunohistochemical, argyrophilic nucleolar organizer region and DNA ploidy analysis. *Pathol Int.* 2001 Aug;51(8):603-11.
67. Aubert S, Kerdraon O, Conti M, Buob D, Petit S, Leroy X.  
Post-traumatic fibro-osseous lesion of the ribs: a relatively under-recognised entity. *J Clin Pathol.* 2006 Jun;59(6):635-8. Epub 2006 Feb 7.
68. Bertoni F, Bacchini P, Fabbri N, Mercuri M, Picci P, Ruggieri P, Campanacci M.  
Osteosarcoma.  
Low-grade intraosseous-type osteosarcoma, histologically resembling parosteal osteosarcoma, fibrous dysplasia, and desmoplastic fibroma. *Cancer.* 1993 Jan 15;71(2):338-45.
69. Ragazzini P, Gamberi G, Benassi MS, Orlando C, Sestini R, Ferrari C, Molendini L, Sollazzo MR, Merli M, Magagnoli G, Bertoni F, Bohling T, Pazzagli M, Picci P.  
Analysis of SAS gene and CDK4 and MDM2 proteins in low-grade osteosarcoma. *Cancer Detect Prev.* 1999;23(2):129-36.
70. Vargas-Gonzalez R, Sanchez-Sosa S.  
Fibrocartilagenous dysplasia (fibrous dysplasia with extensive cartilagenous differentiation). *Pathol Oncol Res.* 2006;12(2):111-4. Epub 2006 Jun 24.
71. Chanson P, Salenave S 2008  
Acromegaly. *Orphanet J Rare Dis* 3:17
72. Chanson P, Salenave S, Kamenicky P, Cazabat L, Young J 2009  
Pituitary tumours: acromegaly. *Best Pract Res Clin Endocrinol Metab* 23:555-574
73. Yamamoto et al. ; the role of fgf-23 for hypophosphatemia and abnormal regulation of vitamin D metabolism in patients with McCune–Albright syndrome. *Journal Of Bone*

- And Mineral Research 2005;  
23: 231–237
74. Corsi A et al.; Osteomalacic and hyperparathyroid changes in fibrous dysplasia of bone: Core biopsy studies and clinical correlations. *J Bone Miner Res* 2003 18:1235–1246.
75. Leet AI et al.; Fracture incidence in polyostotic fibrous dysplasia and the McCune-Albright syndrome. *J Bone Miner Res* 2004, 19:571–577.
76. Collins et al.; Renal Phosphate Wasting in Fibrous Dysplasia of Bone Is Part of a Generalized Renal Tubular Dysfunction Similar to That Seen in Tumor-Induced Osteomalacia. *Journal Of Bone And Mineral Research* ; Volume 16, Number 5, 2001.
77. Chen Y, Ding X, Yang Y, Yan W, Chen D, Li Z. Craniofacial fibrous dysplasia associated with McCune-Albright syndrome. *J Oral Maxillofac Surg.* 2009 Mar;67(3):637-44. Comment in: *J Oral Maxillofac Surg.* 2009 Sep;67(9):2037.
78. Atasoy C, Ustüner E, Erden I, Akyar S. Frontal sinus mucocele: a rare complication of craniofacial fibrous dysplasia. *Clin Imaging* 2001; 25: 388-91.
79. Aygun D, Sahin H. Fibrous dysplasia of the frontal sinus: an uncommon cause of frontal lobe abscess. *J Clin Neurosci* 2004; 11: 904-6.
80. Berlucchi M, Salsi D, Farina D, Nicolai P. Endoscopic surgery for fibrous dysplasia of the sinonasal tract in pediatric patients. *Int J Pediatr Otorhinolaryngol* 2005; 69: 43-8.
81. Buyuklu F, Tarhan E, Cakmak O, Ozgirgin N, Arikan U. Isolated fibrous dysplasia of the sphenoid sinus. *Rhinology* 2005; 43: 309-12.
82. Chee GH, Chen JM. Fibrous dysplasia of the temporal bone. *Otol Neurotol* 2002; 23: 405-6.
83. Crawford LB. An unusual case of fibrous dysplasia of the maxillary sinus. *Am J Orthod Dentofacial Orthop* 2003; 124: 721-4.
84. Diah E, Morris DE, Lo LJ, Chen YR. Cyst degeneration in craniofacial fibrous dysplasia: clinical presentation and management. *J Neurosurg* 2007; 107: 504-8.

85. Falcioni M, De Donato G.  
Fibrous dysplasia of the temporal bone. *Am J Otol* 2000; 21: 887-8.
86. Gerceker M, Ozgursoy OB, Erdem A, Ekinci C.  
Fibrous dysplasia in the retropharyngeal area. *Ear Nose Throat J* 2006; 85: 446-7.
87. Hempel JM, Karkos PD, Issing WJ.  
Fibrous dysplasia of the frontal bone. *Ear Nose Throat J*. 2006; 85: 654, 656-7.
88. Kiroäyülu AF, Yuca K, Cankaya H, Kutluhan A, Kara T.  
Maxillary and temporal fibrous dysplasia: three cases. *BENT* 2005; 1: 177-80.
89. Kutluhan A, KiroÄYülu AF, Yurttas V, Arslan H, Ozen S.  
Monostotic fibrous dysplasia originating from ethmoid bone: treatment with endoscopic approach. *Ann Otol Rhinol Laryngol* 2004; 113: 139-41.
90. Mallina S, Philip R, Chong AW, Gurdeep S.  
Fibrous dysplasia of the temporal bone. *Med J Malaysia* 2007; 62: 160-1.
91. Martinez R, Farrior JB.  
Fibrous dysplasia of the temporal bone complicated by cholesteatoma and thrombophlebitis of the transverse and sigmoid sinuses: a case report. *Ear Nose Throat J*. 2008; 87: 81-5.
92. Mendonça-Caridad JJ, Juiz-Lopez P, Rubio-Rodriguez JP. Frontal sinus obliteration and craniofacial reconstruction with platelet rich plasma in a patient with fibrous dysplasia. *Int J Oral Maxillofac Surg* 2006; 35: 88-91.
93. Muraoka H, Ishihara A, Kumagai J.  
Fibrous dysplasia with cystic appearance in maxillary sinus. *Auris Nasus Larynx* 2001; 28: 103-5.
94. Ozbek C, Aygenc E, Fidan F, Tuna EU, Ozdem C.  
Fibrous dysplasia of the temporal bone. *Ann Otol Rhinol Laryngol* 2003; 112: 654-6.
95. Ozcan KM, Akdogan O, Gedikli Y, Ozcan I, Dere H, Unal T.  
Fibrous dysplasia of inferior turbinate, middle turbinate,

- and frontal sinus. B-ENT 2007; 3: 35-8.
96. Pasquini E, Ceroni Compadretti G, Sciarretta V, Ippolito A. Transnasal endoscopic surgery for the treatment of fibrous dysplasia of maxillary sinus associated to aneurysmal bone cyst in a 5-year-old child. Int J Pediatr Otorhinolaryngol. 2002 Jan 11;62(1):59-62.
97. Rojas R, Palacios E, Kaplan J, Wong LK. Fibrous dysplasia of the frontal sinus. Ear Nose Throat J 2004; 83: 14-5.
98. Saetti R, Silvestrini M, Marino F, Narne S. Fibrous dysplasia of middle turbinate associated with Widal syndrome: endoscopic treatment of a rare case. Acta Otorhinolaryngol Ital 2004; 24: 288-91.
99. Selmani Z, Aitasalo K, Ashammakhi N. Fibrous dysplasia of the sphenoid sinus and skull base presents in an adult with localized temporal headache. J Craniofac Surg 2004; 15: 261-3.
100. Song JJ, Jung HH, Lee HM, Hwang SJ. Monostotic fibrous dysplasia of temporal bone: report of two cases and review of its characteristics. Acta Otolaryngol 2005; 125: 1126-9.
101. Tochino R, Sunami K, Yamane H. Fibrous dysplasia of the temporal bone with cholesteatoma. Acta Otolaryngol Suppl 2004; 554: 47-9.
102. Tweddle EA, Holwell K. Fibrous dysplasia of the temporal bone. ANZ J Surg 2005; 75: 80-3.
103. Wang YC, Chen YA. Fibrous dysplasia of the temporal bone presenting as an external auditory canal mass. Otolaryngol Head Neck Surg 2009; 141: 655-6.
104. Yu Hon Wan A, Chi Fai Tong M. Fibrous dysplasia of the temporal bone presenting with facial nerve palsy and conductive hearing loss. Otol Neurotol 2008; 29: 1039-40.
105. Zanetti D, Gamba P. Cholesteatoma and fibrous dysplasia of the temporal bone: case report and review

- of the literature. *J Otolaryngol* 2007; 36: 59-63.
106. Zaytoun GM, Dagher WI, Rameh CE. Recurrent facial nerve paralysis: an unusual presentation of fibrous dysplasia of the temporal bone. *Eur Arch Otorhinolaryngol* 2008; 265: 255-9.
107. Zodpe P, Chung SW, Kang HJ, Lee SH, Lee HM. Endoscopic treatment of nasolacrimal sac obstruction secondary to fibrous dysplasia of paranasal sinuses. *Eur Arch Otorhinolaryngol*. 2007; 264: 495-8.
108. Morrissey DD, Talbot JM, Schleuning AJ 2nd. Fibrous dysplasia of the temporal bone: reversal of sensorineural hearing loss after decompression of the internal auditory canal. *Laryngoscope* 1997;107:1336-40
109. [Akintoye SO](#), [Lee JS](#), [Feimster T](#), [Booher S](#), [Brahim J](#), [Kingman A](#), [Riminucci M](#), [Robey PG](#), [Collins MT](#)  
Dental characteristics of fibrous dysplasia and McCune-Albright syndrome. [Oral Surg Oral Med Oral Pathol Oral Radiol Endod.](#) 2003 Sep;96(3):275-82.
110. [Bajwa MS](#), [Ethunandan M](#), [Flood TR](#)  
Oral rehabilitation with endosseous implants in a patient with fibrous dysplasia (McCune-Albright syndrome): a case report. [J Oral Maxillofac Surg.](#) 2008 Dec;66(12):2605-8.
111. Kusano et al.; Treatment strategies for fibrous dysplasia. *The Journal of craniofacial surgery*. 2009; 20(3) 768-770.
112. Bradley PF.  HYPERLINK  
"http://www.ncbi.nlm.nih.gov/pubmed/6953176"  A two-stage procedure for reimplantation of autogenous freeze-treated mandibular bone. *J Oral Maxillofac Surg.* 1982 May;40(5):278-84.
113. Dong YJ, Zhang GZ, Wang SP, Li Z.  HYPERLINK  
"http://www.ncbi.nlm.nih.gov/pubmed/8645685"  The use of immediate frozen autogenous mandible, for benign tumour mandibular reconstruction. *Br J Oral Maxillofac Surg.* 1996 Feb;34(1):58-61.

114. [Lauritzen C](#), [Alberius P](#), [Santanelli F](#), [Vällfors B](#), [Lilja J](#), [Stephensen H](#). Repositioning of craniofacial tumorous bone after autoclaving. [Scand J Plast Reconstr Surg Hand Surg](#). 1991;25(2):161-5.
115. Brusati R, Biglioli F, Mortini P, Raffaini M, Goisis M.  
 HYPERLINK  
 "http://www.ncbi.nlm.nih.gov/pubmed/11071232"  
 Reconstruction of the orbital walls in surgery of the skull base for benign neoplasms. *Int J Oral Maxillofac Surg*. 2000 Oct;29(5):325-30.
116. Yeow VK, Chen YR. Orthognathic surgery in craniomaxillofacial fibrous dysplasia. *J Craniofac Surg*. 1999 Mar;10(2):155-9.
117. Frodel JL, Funk G, Boyle J, Richardson M. Management of aggressive midface and orbital fibrous dysplasia. *Arch Facial Plast Surg*. 2000 Jul-Sep;2(3):187-95.
118. Ricalde P, Horswell BB. Craniofacial fibrous dysplasia of the fronto-orbital region: a case series and literature review. *J Oral Maxillofac Surg*. 2001 Feb;59(2):157-67; discussion 167-8.
119. [Yüceer N](#), [Kutluhan A](#), [Bekerecioğlu M](#), [Arslan H](#), [Akman E](#) Polyostotic fibrous dysplasia with craniofacial localization presenting with frontal lobe compression in a 14-year-old girl. [Acta Neurochir \(Wien\)](#). 1999;141(2):203-7.
120. Kanda M, Yuhki I, Murakami Y, Hasegawa Y, Kanki T.  HYPERLINK  
 "http://www.ncbi.nlm.nih.gov/pubmed/11902076"  
 Monostotic fronto-orbital fibrous dysplasia with convulsion--case report. *Neurol Med Chir (Tokyo)*. 2002 Jan;42(1):36-9.
121. Feingold RS, Argamaso RV, Strauch B.  HYPERLINK  
 "http://www.ncbi.nlm.nih.gov/pubmed/8532778"  Free fibula flap mandible reconstruction for oral obstruction secondary to giant fibrous dysplasia. *Plast Reconstr Surg*. 1996 Jan;97(1):196-201
122. Chen YR, Noordhoff MS.  HYPERLINK  
 "http://www.ncbi.nlm.nih.gov/pubmed/2236309"  Treatment of craniomaxillofacial fibrous dysplasia: how early and how



- extensive? *Plast Reconstr Surg.* 1990 Nov;86(5):835-42; discussion 843-4.
123. Iseri PK, Efendi H, Demirci A, Komsuoglu S. Fibrous dysplasia of the cranial bones: a case report and review of the literature. *Yale J Biol Med.* 2005 May;78(3):141-5.
124. Valentini V, Cassoni A, Marianetti TM, Terenzi V, Fadda MT, Iannetti G. Craniomaxillofacial fibrous dysplasia: conservative treatment or radical surgery? A retrospective study on 68 patients. *Plast Reconstr Surg.* 2009 Feb;123(2):653-60.
125. [Regezi JA](#). Odontogenic cysts, odontogenic tumors, fibrous, and giant cell lesions of the jaws. *Mod Pathol.* 2002 Mar;15(3):331-41.
126. [Demiralp B](#), [Ozturk C](#), [Ozturan K](#), [Sanisoglu YS](#), [Cicek IE](#), [Erler K](#) Prophylactic intramedullary nailing in monostotic fibrous dysplasia. *Acta Orthop Belg.* 2008 Jun;74(3):386-90.
127. Enneking WF, Gearen PF.  
 HYPERLINK  
 "http://www.ncbi.nlm.nih.gov/pubmed/3536935"  Fibrous dysplasia of the femoral neck. Treatment by cortical bone-grafting. *J Bone Joint Surg Am.* 1986 Dec;68(9):1415-22
128. [DiCaprio MR](#), [Enneking WF](#)  
 Fibrous dysplasia. Pathophysiology, evaluation, and treatment. *J Bone Joint Surg Am.* 2005 Aug;87(8):1848-64.
129.  HYPERLINK  
 "http://www.ncbi.nlm.nih.gov/pubmed?term=%22Stephenson%20RB%22%5BAuthor%5D"  [Stephenson RB](#),  HYPERLINK  
 "http://www.ncbi.nlm.nih.gov/pubmed?term=%22London%20MD%22%5BAuthor%5D"  [London MD](#),  HYPERLINK  
 "http://www.ncbi.nlm.nih.gov/pubmed?term=%22Hankin%20FM%22%5BAuthor%5D"  [Hankin FM](#),  HYPERLINK  
 "http://www.ncbi.nlm.nih.gov/pubmed?term=%22Kaufer%20H%22%5BAuthor%5D"  [Kaufer H](#). Fibrous dysplasia. An analysis of options for treatment.  HYPERLINK  
 "javascript:AL\_get(this,%20'our',%20'J%20Bone%20Joint%20Surg%20Am.');" \o "The Journal of bone and joint

- surgery. American volume." [J Bone Joint Surg Am.](#) 1987 Mar;69(3):400-9.
130. [Guille JT](#), [Kumar SJ](#), [MacEwen GD](#). Fibrous dysplasia of the proximal part of the femur. Long-term results of curettage and bone-grafting and mechanical realignment. [Bone Joint Surg Am.](#) 1998 May;80(5):648-58.
131. [Magu NK](#), [HYPERLINK](#) "http://www.ncbi.nlm.nih.gov/pubmed?term=%22Singh%20R%22%5BAuthor%5D" [Singh R](#), [HYPERLINK](#) "http://www.ncbi.nlm.nih.gov/pubmed?term=%22Sharma%20A%22%5BAuthor%5D" [Sharma A](#), [HYPERLINK](#) "http://www.ncbi.nlm.nih.gov/pubmed?term=%22Sen%20R%22%5BAuthor%5D" [Sen R](#) Treatment of pathologic femoral neck fractures with modified Pauwels' osteotomy. [HYPERLINK](#) "javascript:AL\_get(this,%20'jour',%20'Clin%20Orthop%20Relat%20Res.');" \o "Clinical orthopaedics and related research." [Clin Orthop Relat Res.](#) 2005 Aug;(437):229-35.
132. [Connolly JF](#). Shepherd's Crook deformities of polyostotic fibrous dysplasia treated by osteotomy and Zickel nail fixation. [Clin Orthop Relat Res.](#) 1977 Mar-Apr;(123):22-4.
133. Ippolito E, Caterini R, Farsetti P, Potenza V. [HYPERLINK](#) "http://www.ncbi.nlm.nih.gov/pubmed/12199353" [HYPERLINK](#) Surgical treatment of fibrous dysplasia of bone in McCune-Albright syndrome. *J Pediatr Endocrinol Metab.* 2002;15 Suppl 3:939-44.
134. Kumta SM, Leung PC, Griffith JF, Kew J, Chow LT. [HYPERLINK](#) "http://www.ncbi.nlm.nih.gov/pubmed/10813179" [HYPERLINK](#) Vascularised bone grafting for fibrous dysplasia of the upper limb. *J Bone Joint Surg Br.* 2000 Apr;82(3):409-12
135. [Sierra RJ](#), [Cabanela ME](#). Total hip arthroplasty in patients with underlying fibrous dysplasia. [Orthopedics.](#) 2009 May;32(5):320.
136. Tsai EC, Santoreneos S, Rutka JT. [HYPERLINK](#) "http://www.ncbi.nlm.nih.gov/pubmed/16119897" [HYPERLINK](#) Tumors of the skull base in children:





- review of tumor types and management strategies. *Neurosurg Focus*. 2002 May 15;12(5):e1. Review
137. [Jones NF](#), [Schramm VL](#), [Sekhar LN](#). Reconstruction of the cranial base following tumour resection. *Br J Plast Surg*. 1987 Mar;40(2):155-62.
138. [Tan YC](#), [Yu CC](#), [Chang CN](#), [Ma L](#), [Chen YR](#). Optic nerve compression in craniofacial fibrous dysplasia: the role and indications for decompression. *Plast Reconstr Surg*. 2007 Dec;120(7):1957-62
139. [Cutler CM](#), [Lee JS](#), [Butman JA](#), [FitzGibbon EJ](#), [Kelly MH](#), [Brillante BA](#), [Feuillan P](#), [Robey PG](#), [DuFresne CR](#), [Collins MT](#). Long-term outcome of optic nerve encasement and optic nerve decompression in patients with fibrous dysplasia: risk factors for blindness and safety of observation. *Neurosurgery*. 2006 Nov;59(5):1011-7; discussion 1017-8
140. [Michael CB](#), [Lee AG](#), [Patrinely JR](#), [Stal S](#), [Blacklock JB](#).  HYPERLINK "http://www.ncbi.nlm.nih.gov/pubmed/10659026"  Visual loss associated with fibrous dysplasia of the anterior skull base. Case report and review of the literature. *J Neurosurg*. 2000 Feb;92(2):350-4
141. [Jackson IT](#), [Hide TA](#), [Gomuwka PK](#), [Laws ER Jr](#), [Langford K](#) Treatment of cranio-orbital fibrous dysplasia. *J Maxillofac Surg*. 1982 Aug;10(3):138-41.
142. [Weisman JS](#), [Hepler RS](#), [Vinters HV](#). Reversible visual loss caused by fibrous dysplasia. *Am J Ophthalmol*. 1990 Sep 15;110(3):244-9.
143. [Bland LI](#), [Marchese MJ](#), [McDonald JV](#). Acute monocular blindness secondary to fibrous dysplasia of the skull: a case report. *Ann Ophthalmol*. 1992 Jul;24(7):263-6.
144. [Arroyo JG](#), [Lessell S](#), [Montgomery WW](#) Steroid-induced visual recovery in fibrous dysplasia. *J Clin Neuroophthalmol*. 1991 Dec;11(4):259-61.
145. [Katz BJ](#), [Nerad JA](#) Ophthalmic manifestations of fibrous dysplasia: a disease of children and adults.

- [Ophthalmology.](#) 1998  
Dec;105(12):2207-15.
146. Chen YR, Breidahl A, Chang CN. □ HYPERLINK "http://www.ncbi.nlm.nih.gov/pubmed/8982183" □ Optic nerve decompression in fibrous dysplasia: indications, efficacy, and safety. *Plast Reconstr Surg.* 1997 Jan;99(1):22-30; discussion 31-3.
147. M.S. Parisi et al ; Effect of intravenous pamidronate on bone markers and local bone mineral density in fibrous dysplasia. *Bone* 33 (2003) 582–588
148. R.D. Chapurlat et al.; Treatment of fibrous dysplasia of bone with intravenous pamidronate: long-term effectiveness and evaluation of predictors of response to treatment. *Bone* 35 (2004) 235–242
149. Plotkin et al.; Effect of Pamidronate Treatment in Children with Polyostotic Fibrous Dysplasia of Bone. *J Clin Endocrinol Metab*, October 2003, 88(10):4569–4575
150. Lala et al.; Pamidronate treatment of bone fibrous dysplasia in nine children with McCune-Albright syndrome. *Acta Paediatr* 89: 188±93. 2000
151. Isaia et al.; Bone turnover in children and adolescents with McCune Albright syndrome treated with pamidronate for bone fibrous dysplasia. *Calcif Tissue Int* (2002) 71:121-128.
152. Chapurlat et al. ; Medical Therapy in Adults With Fibrous Dysplasia of Bone. *Journal of bone and mineral research* ,Volume 21, supplément 2, 2006.
153. B.Chan et al. ; Maternal and infant outcome after pamidronate treatment of polyostotic fibrous dysplasia and osteogenesis imperfect before conception: A report of four case. *The Journal of Clinical Endocrinology & Metabolism* 91(6):2017–2020
154. Zacharin et al.; Intravenous pamidronate treatment of polyostotic fibrous dysplasia associated with the McCune Albright syndrome. *The journal of pediatrics*, volume 137,number 3, sept 2000

155. Lane et al.; Bisphosphonate therapy in fibrous dysplasia. Clinical orthopaedics and related research Number 382, pp. 6–12
156. M.Kos et al.; Treatment of monostotic fibrous dysplasia with pamidronate. Journal of Cranio-Maxillofacial Surgery (2004) 32, 10–15
157. Weinstein et al.; Long term aminobisphosphonate treatment of fibrous dysplasia: spectacular increase in bone density. JBMR 1997, vol 12, 8.
158. Papopoulos SE, Cremers SC. Prolonged Bisphosphonate Release after Treatment in Children. N Engl J Med. 2007 Mar 8;356(10):1075-6.
159. [Adami S](#), [Giannini S](#), [Bianchi G](#), [Sinigaglia L](#), [Di Munno O](#), [Fiore CE](#), [Minisola S](#), [Rossini M](#). Vitamin D status and response to treatment in postmenopausal osteoporosis. [Osteoporos Int](#). 2009 Feb;20(2):239-44. Epub 2008 Jun 13.
160. Linam LE, Darolia R, Naffaa LN, Breech LL, O'hara SM, Hillard PJ, Huppert JS.
- [HYPERLINK "http://www.ncbi.nlm.nih.gov/pubmed/17768612"](#) □ US findings of adnexal torsion in children and adolescents: size really does matter. [Pediatr Radiol](#). 2007 Oct;37(10):1013-9. Epub 2007 Sep 1.
161. [Feuillan PP](#), [Jones J](#), [Cutler GB Jr](#). Long-term testolactone therapy for precocious puberty in girls with the McCune-Albright syndrome. [J Clin Endocrinol Metab](#). 1993 Sep;77(3):647-51.
162. [Nunez SB](#), [Calis K](#), [Cutler GB Jr](#), [Jones J](#), [Feuillan PP](#) Lack of efficacy of fadrozole in treating precocious puberty in girls with the McCune-Albright syndrome. [J Clin Endocrinol Metab](#). 2003 Dec;88(12):5730-3.
163. [Feuillan P](#), [Calis K](#), [Hill S](#), [Shawker T](#), [Robey PG](#), [Collins MT](#) Letrozole treatment of precocious puberty in girls with the McCune-Albright syndrome: a pilot study. [J Clin Endocrinol Metab](#). 2007 Jun;92(6):2100-6. Epub 2007 Apr 3.
164. [Feuillan P](#), [Merke D](#), [Leschek EW](#), [Cutler GB Jr](#).

- Use of aromatase inhibitors in precocious puberty. [Endocr Relat Cancer](#). 1999 Jun;6(2):303-6.
165. Kreher NC, Pescovitz OH, Delameter P, Tiulpakov A, Hochberg Z. □ HYPERLINK "<http://www.ncbi.nlm.nih.gov/pubmed/16939760>" □ Treatment of familial male-limited precocious puberty with bicalutamide and anastrozole. *J Pediatr*. 2006 Sep;149(3):416-20.
166. Huston TL, Simmons RM 2004 Ductal carcinoma in situ in a 27-year-old woman with McCune-Albright syndrome. *Breast J* 10:440-442
167. Tanabeu Y, Nakahara S, Mitsuyama S, Ono M, Toyoshima S Breast Cancer in a Patient with McCune-Albright Syndrome. *Breast Cancer* 1998 ; 5:175-178
168. Lavoue V, Morcel K, Bouchard P, Sultan C, Massart C, Grall J-Y, Lumbroso S, Laurent M-C Restoration of ovulation after unilateral ovariectomy in a woman with McCune Albright syndrome: a case report. *Eur J Endocrinol* 2008 ;158:131-134
169. Laven JS, Lumbroso S, Sultan C, Fauser BC Management of infertility in a patient presenting with ovarian dysfunction and McCune-Albright syndrome. *J Clin Endocrinol Metab* 2004 ; 89:1076-1078
170. Brown RJ, Kelly MH, Collins MT. □ HYPERLINK "<http://www.ncbi.nlm.nih.gov/pubmed/20157193>" □ Cushing syndrome in the McCune-Albright syndrome. *J Clin Endocrinol Metab*. 2010 Apr;95(4):1508-15. Epub 2010 Feb 15.
171. Chanson P, Dib A, Visot A, Derome PJ 1994 McCune-Albright syndrome and acromegaly: clinical studies and responses to treatment in five cases. *Eur J Endocrinol* 131:229-234.
172. Tajima T, Tsubaki J, Ishizu K, Jo W, Ishi N, Fujieda K Case study of a 15-year-old boy with McCune-Albright syndrome combined with pituitary gigantism: effect of octreotide-long acting release (LAR) and cabergoline therapy. *Endocr J* 2008 ; 55:595-599
173. Dou W, Lin N, Ma W, Yang Y, Zhu H, Sun J, Lian W, Yang Z, Li W, Wang R

- Transssphenoidal surgery in a patient with acromegaly and McCune-Albright syndrome: application of neuronavigation. *J Neurosurg* 2008 ;108:164-169
174. Chen HS, Hwu CM, Shih KC, Kwok CF, Ho LT  
Octreotide effect on hypersecretion of growth hormone in a patient with fibrous dysplasia: a case report. *Zhonghua Yi Xue Za Zhi (Taipei)* 1999 ; 62:554-559.
175. Galland F, Kamenicky P, Affres H, Reznik Y, Pontvert D, Le Bouc Y, Young J, Chanson P  
McCune-Albright syndrome and acromegaly: effects of hypothalamopituitary radiotherapy and/or pegvisomant in somatostatin analog-resistant patients. *J Clin Endocrinol Metab* 2006 ;91:4957-4961
176. Feuillan PP, Jones J, Ross JL  
Growth hormone hypersecretion in a girl with McCune-Albright syndrome: comparison with controls and response to a dose of long-acting somatostatin analog. *J Clin Endocrinol Metab* 1995 ;80:1357-1360.
177. Akintoye SO, Kelly MH, Brillante B, Cherman N, Turner S, Butman JA, Robey PG, Collins MT  
Pegvisomant for the treatment of gsp-mediated growth hormone excess in patients with McCune-Albright syndrome. *J Clin Endocrinol Metab* 2006 ;91:2960-2966
178. Chanson P, Salenave S, Orcel P 2007  
McCune-Albright syndrome in adulthood. *Pediatr Endocr Rev* 4 (Suppl4):453-463
179. Collins MT, Sarlis NJ, Merino MJ, Monroe J, Crawford SE, Krakoff JA, Guthrie LC, Bonat S, Robey PG, Shenker A  
Thyroid carcinoma in the McCune-Albright syndrome: contributory role of activating Gs alpha mutations. *J Clin Endocrinol Metab* 2003 88:4413-4417
180. Yang GC, Yao JL, Feiner HD, Roses DF, Kumar A, Mulder JE  
Lipid-rich follicular carcinoma of the thyroid in a patient with McCune-Albright syndrome. *Mod Pathol* 1999;12:969-973
181. Ruggieri P, Sim FH, Bond JR, Unni KK. Malignancies in

- fibrous dysplasia. *Cancer*. 1994 Mar 1;73(5):1411-24.
182. Reis C, Genden EM, Bederson JB, Som PM. A rare spontaneous osteosarcoma of the calvarium in a patient with long-standing fibrous dysplasia: CT and MR findings. *Br Radiol*. 2008 Feb;81(962):e31-4
183. Kanazawa, I, Yamauchi, M, Yano, S, Imanishi, Y, Kitazawa, R, Nariai, Y, Araki, A, Kobayashi, K, Inaba, M, Maruyama, R, Yamaguchi, T, Sugimoto, T. Osteosarcoma in a pregnant patient with McCune-Albright syndrome. *BONE*. 2009; 45(3):603-608.
184. [Schwartz DT](#),   
HYPERLINK  
"http://www.ncbi.nlm.nih.gov/pubmed?term=%22ALPERT%20M%22%5BAuthor%5D"  
 [Alpert M](#). The malignant transformation of fibrous dysplasia.  HYPERLINK  
"javascript:AL\_get(this,%20'jour',%20'Am%20J%20Med%20Sci.');" \o "The American journal of the medical sciences."  [Am J Med Sci](#). 1964 Jan; 247:1-20.



HAS

Toutes les publications de l'HAS sont téléchargeables sur  
[www.has-sante.fr](http://www.has-sante.fr)

N° d'ISBN : 978-2-11-128-556-9